

**01/04/14 - Estudio histopatológico en pollos de ceba con aislamiento de hongos.**

Vet. Arg. ? Vol. XXXI ? N° 312 ? Abril 2014.

Encalada Paredes, María Estela 1 y Zaldívar Quintero, C. Nelson<sup>2</sup>.

**Resumen**

El trabajo se realizó con 290 pollos de ceba en granjas avícolas localizadas en los cantones Cuenca y Santa Isabel, pertenecientes a la república de Ecuador; se investigó la presencia de mohos filamentosos y levaduras, así como se examinaron anatomopatológicamente para relacionar la presencia de los hongos y el cuadro lesional compatible con ellos, se tuvo en cuenta la localización de las granjas, la temperatura ambiental y el momento de la crianza en semanas. El trabajo se lo realizó en base a una revisión documental impresa y electrónica, como también mediante análisis micológicos, estudios estadísticos y de diseño experimental, confrontando conceptos, teorías, desafíos, perspectivas y reflexiones actuales sobre lo que comprende la inseguridad alimentaria. Fue nuestro objetivo identificar la presencia de hongos en pollos de ceba de la raza campera, evaluando su efecto anatomopatológico en órganos y tejido, considerando en ello la influencia de la temperatura ambiental y la edad de los animales en semanas de crianza. Se concluye que los hongos más frecuentes estuvieron en el orden de *Mucor racemosus*, *Aspergillus flavus* y *Aspergillus niger* y que los mohos filamentosos fueron en número mayor en la zona cálida, con manifestación clínico ? patológica de las micosis, pero que muchos casos no mostraron las patologías propias de las micosis, por su condición de patógenos oportunistas. Las lesiones anatomopatológicas observadas fueron: placas blanco-amarillentas en la mucosa intestinal e inflamación fibrinosa en los pulmones con afectación a los sacos aéreos. Se contribuye a solucionar el problema social identificado.

*Palabras clave:* cuadro clinicopatológico, micosis, patógenos.

**Summary**

The work was conducted with 290 broilers in poultry farms located in the cantons of Cuenca and Santa Isabel within the Republic of Ecuador, we investigated the presence of mold and yeast and examined pathologically to relate presence of fungi and lesional support them, we took into account the location of the farms, the environmental temperature and aging time in weeks. The study was performed based on a revision of printed and digital documents and also throughout the

mycology analysis, statistical studies and experimental design, comparing concepts, theories, challenges, perspectives and current reflections about food insecurity. It was our goal to identify the presence of fungi in chicken of the field, evaluating its effect on organs and tissue pathology, considering the influence of environmental temperature and age of breeding animals in weeks. We conclude that the most common fungi were in the order of *Mucor racemosus*, *Aspergillus flavus* and *Aspergillus niger* and filamentous molds were in greater number in the hot zone, with clinical manifestation of pathological mycoses, but often did not show the pathologies of mycoses, in their capacity as opportunistic pathogens. Pathological lesions observed were yellowish-white plates in the intestinal mucosa and fibrinous inflammation in the lungs with involvement of the air sacs. It helps to solve the social problem identified.

*Key words:* clinicopathological study, mycosis, pathogen.

*1Universidad de Cuenca, Ecuador.*

*2Universidad de Granma, Cuba.*

## **Introducción**

En la provincia de Azuay en Ecuador la producción de pollos de ceba constituye un rubro económico importante especialmente en los cantones Santa Isabel y Cuenca, lugar en el que se desarrollaron los ensayos experimentales de la presente investigación. En los últimos años son numerosos los profesionales y empresarios con vocación a la producción animal que se han dedicado a la crianza de pollos de ceba en granjas tecnificadas, altamente integradas con el tipo de producción vertical, así como también granjas semitecnificadas, medianas o insuficientemente integradas, con el tipo de producción transversal.

En el mundo la crianza de pollos de ceba se ve amenazada por las infecciones de hongos, que por lo general se encuentran contaminando las camas donde se crían o los piensos con los que se alimentan, produciendo brotes de micosis con un cuadro clínico patológico manifiesto, razón por la cual en esta categoría de la especie avícola, la medicina preventiva constituye el factor más importante en el estado de salud de los animales y por ende en su impacto socioeconómico. Estudios realizados confirman que los mohos filamentosos y las levaduras, fueron

las dos morfologías fúngicas principales que estuvieron presentes en la interacción de las camas de viruta de madera, cascarilla de arroz, alimento terminado y pollos de ceba (Quinn *et al.*, 2004).

Es objetivo de este trabajo detectar los hongos presentes en los pollos de ceba en distintos momentos de la crianza, relacionándolos con las lesiones anatomopatológicas que llegaron a producir en los animales.

### **Materiales y métodos**

Para esta investigación se tomaron 290 pollos de ceba al azar de la raza Campero, procedentes de los diferentes planteles ubicados en los cantones Cuenca y Santa Isabel de la provincia del Azuay-Ecuador, lugares en los cuales también se investigaron microbiológicamente muestras de camas y alimento terminado de manera precedente. Semanalmente se analizaron 5 pollos de cada granja asignada a la investigación y durante las tres semanas de crianza de cada una de las granjas denominadas FT, PCH y MZ, se examinaron 45 pollos de ceba. Mientras que las siete semanas de crianza de las granjas denominadas 3A, 3B, 3C, 2A, 2B, 2C y 2D, se inspeccionaron 245 pollos de ceba, dando un gran total de 290 pollos de ceba investigados.

Los animales fueron sacrificados en la Escuela de Medicina Veterinaria y Zootecnia de la Universidad de Cuenca, practicándoseles la necropsia según la metodología establecida para la especie, para el efecto se realizó un examen minucioso a todos los órganos y tejidos. Con el fin de realizar a cada animal las investigaciones micológicas, se tomó muestras de: pulmones, buche, proventrículo, encéfalo, molleja e intestino, las cuales fueron analizadas en el laboratorio de microbiología de la indicada institución. Mediante técnicas convencionales micológicas de laboratorio, se procedió al cultivo de muestras del tejido extraído, como también a la identificación de los hongos, entre ellos mohos filamentosos y *Candida albicans*. En el caso de los mohos filamentosos, se procedió a la observación de las características macroscópicas de las colonias, como también a la observación microscópica de las estructuras germinativas, para el efecto se utilizó lactofenol azul de algodón y se procedió a medirlas con el micrómetro. Para determinar *Candida albicans*, se aplicó la prueba del tubo germinal o filamentación precoz, se procedió a la tinción de Gram y se observó las estructuras microscópicas del hongo levaduriforme. Para las investigaciones histopatológicas se tomaron fragmentos de tejidos de: corazón, hígado, bazo, pulmones, bolsa de Fabricio, encéfalo, esófago, buche, proventrículo, molleja, intestino delgado, ciegos y recto, los que fueron depositados en frascos de cristal con una solución tamponada de formol neutro al 10% y después de las 48 horas se pasó a una solución al 5%. Las láminas de 3 micras de grosor para investigaciones histopatológicas se prepararon mediante la

técnica de inclusión y corte por parafina y se colorearon con Hematoxilina y Eosina y para demostrar la presencia de hongos en los tejidos se hizo la coloración especial de Grocott. Se utilizó el paquete estadístico Statistical Data Analysis (SDA) R for Windows Versión 2.5.1 (R. Development Core Team, 2008), para determinar la estadística descriptiva de las lesiones presentadas.

### Resultados y discusión

En el 48.37% de los animales investigados se logró el aislamiento de hongos en buche, pulmones, cerebro, proventrículo, molleja e intestino y solo en muy pocos casos se evidenció un cuadro clínico patológico compatible con este tipo de agente etiológico, no observándose un cuadro lesional macroscópico manifiesto, las lesiones compatibles con una micosis se pudieron observar en algunos animales en el examen histopatológico en órganos como pulmones e intestinos.

En la Tabla 1, se presenta el número de observaciones de los hongos filamentosos que afectaron a los pollos en las diferentes naves avícolas investigadas. Existió la presencia de *Candida albicans*, solo en la tercera semana del periodo de engorde, de la granja denominada FT Baños. Tres casos clínicos se presentaron para *Aspergillus niger*. Siete casos clínicos con *Aspergillus flavus* y ocho casos clínicos con *Mucor racemosus*. Por galpón se encuentra graficado en las figuras 1, 2 y 3.

<b>Tabla 1: Número de observaciones por cada género de hongo y de acuerdo a la ubicación de los pollos en los distintos galpones.</b>			
<b>Galpón</b>	<b><i>Aspergillus niger</i></b>	<b><i>Aspergillus flavus</i></b>	<b><i>Mucor racemosus</i></b>
FT	0	0	0
PCH	3	3	0
MZ	0	1	0
3A	0	1	1
3B	0	0	1
3C	0	0	1
2A	0	1	1
2B	0	0	2
2C	0	0	1
2D	0	1	1
<b>Total</b>	<b>3</b>	<b>7</b>	<b>8</b>

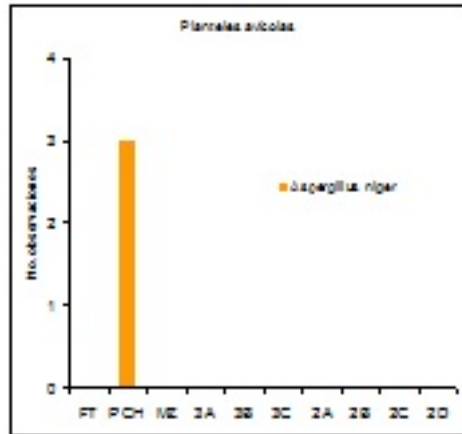


Figura 1: Número de observaciones de hongos *Aspergillus niger*, de acuerdo a la ubicación de los galpones en estudio

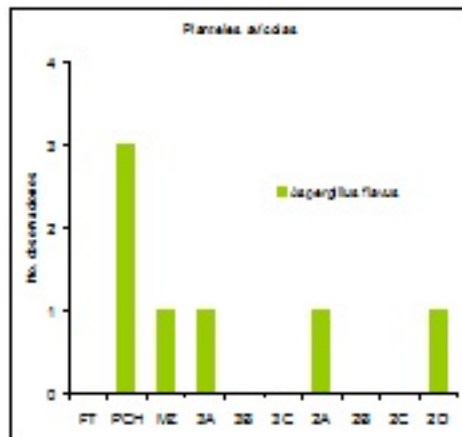


Figura 2: Número de observaciones de hongos *Aspergillus flavus*, de acuerdo a la ubicación de los galpones en estudio.

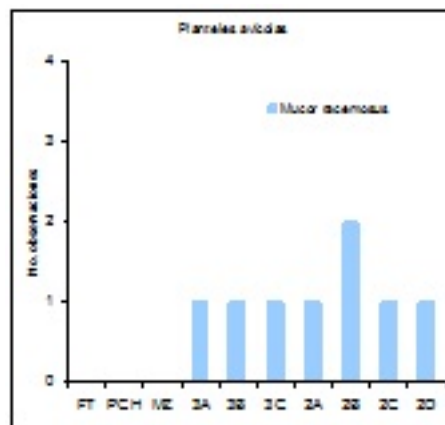


Figura 3: Número de observaciones de hongos *Mucor racemosus*, de acuerdo a la ubicación de los galpones en estudio. Se conoce que los altos niveles de concentración de esporas de hongos en el medio ambiente, pueden estar asociados con varias enfermedades (Kuhn y Ghannoum, 2003). La elevada temperatura ambiente en las naves de crianza, asociada con las características físicas y fisiológicas de las aves, limita la máxima productividad en los pollos de ceba (Furlan *et al.*, 2000).

Como se puede apreciar en la Tabla 2 y figuras 4, 5 y 6, después de la quinta semana de crianza, disminuyó la presencia de hongos por la utilización de desinfectantes como medida de bioseguridad que los empresarios aplicaron en las naves en investigación, decisión que tomaron a partir de los resultados micológicos que se entregaban semanalmente a los técnicos de los planteles avícolas.

<b>Tabla 2: Número de observaciones por cada género de hongo y de acuerdo a la edad de crianza.</b>			
Edad	<i>Aspergillus Niger</i>	<i>Aspergillus flavus</i>	<i>Mucor racemosus</i>
Primera semana	1	1	4
Segunda semana	1	2	0
Tercera semana	1	2	3
Cuarta semana	0	0	0
Quinta semana	0	0	1
Sexta semana	0	2	0
Séptima semana	0	0	0
<b>TOTAL</b>	<b>3</b>	<b>7</b>	<b>8</b>

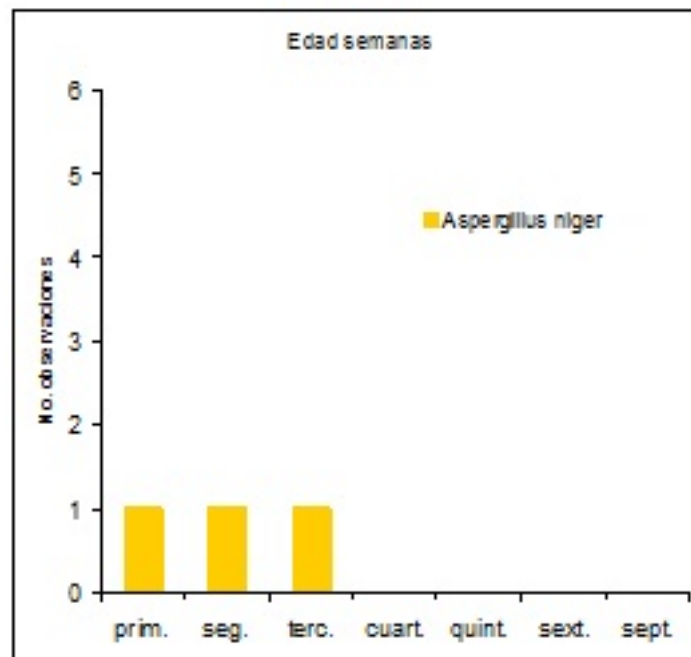


Figura 4: Número de observaciones de hongos *Aspergillus niger*, de acuerdo a la edad de crianza.

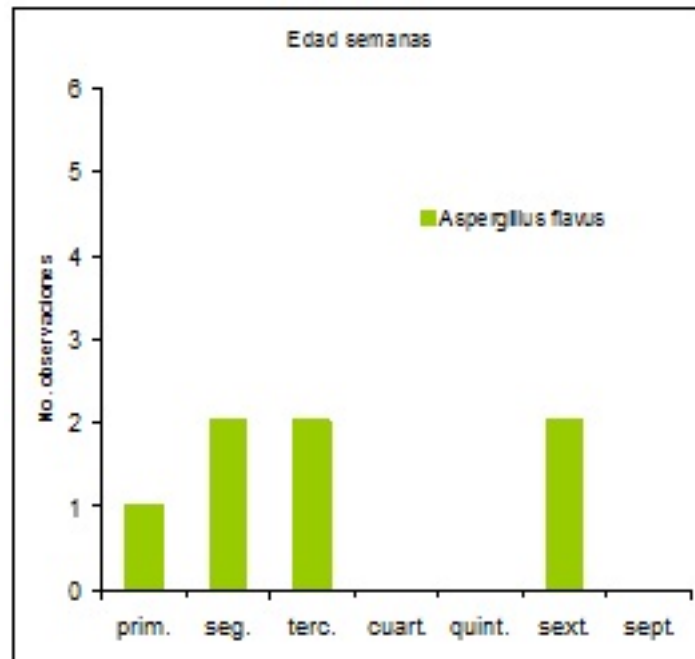


Figura 5: Número de observaciones de hongos *Aspergillus flavus*, de acuerdo a la edad de crianza.

Clima	<i>Aspergillus niger</i>	<i>Aspergillus flavus</i>	<i>Mucor racemosus</i>
Zona cálida (Yunguilla)	0	3	8
Zona templada (Cuenca)	3	4	0
<b>Total</b>	<b>3</b>	<b>7</b>	<b>8</b>

Tabla 3: Número de observaciones por cada género de hongo y de acuerdo al clima

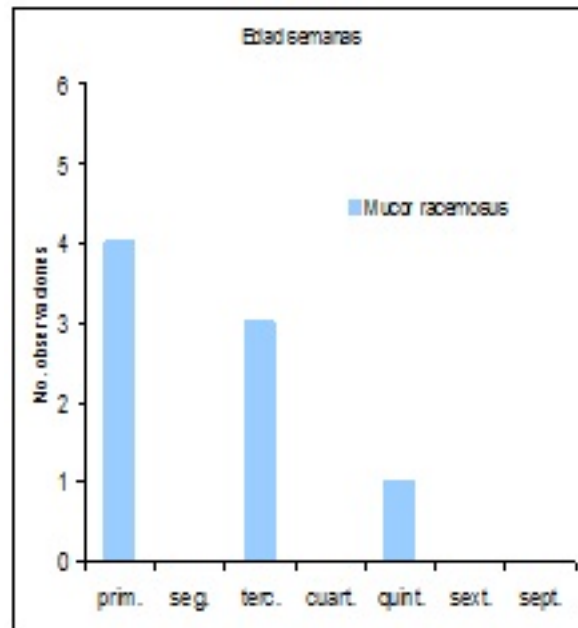


Figura 6: Número de observaciones de hongos *Mucor racemosus*, de acuerdo a la edad de crianza. La Tabla 3 indica el clima con sus zonas: cálida con temperaturas de 22 a 26 0C y templada con temperatura de 13 a 15 0C, que se han prestado para la producción de los hongos filamentosos en los pollos de engorde. Las indicadas temperaturas se hallan dentro de los márgenes térmicos apropiados para la producción de carne aviar (Sandoval *et al.*, 2006).

En la misma Tabla 3, se observa que el número de observaciones de mohos filamentosos fue mayor para la zona cálida, en esta última, las aves estuvieron expuestas a un incremento de la temperatura durante la crianza, causando lesiones en los animales y pérdidas económicas, como producto de la interacción entre los animales, alimento y cama, lo mencionado está en concordancia con lo encontrado en el estudio de (Mirocha y Christensen, 1974)

La aspergilosis puede ser producida por otras especies potencialmente invasivas, como *Aspergillus niger* y *Aspergillus flavus*, sin embargo en la figura 7, no se revela la presencia del *Aspergillus niger* en la zona cálida y existe en la zona templada, pese a que esta última mantiene temperaturas más bajas que la zona cálida. En la figura 8, se contempla en la zona templada un número mayor de observaciones para *Aspergillus flavus*, este hongo puede proliferar en temperaturas de 10 a 43 0C. y su morfología es similar (Carter y Cole, 1990; Quinn, 2004).

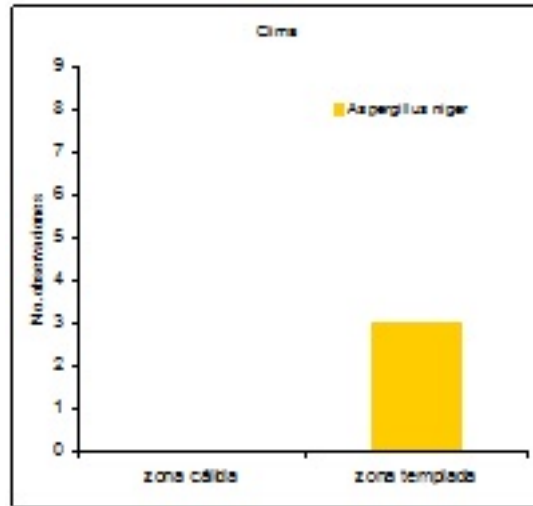


Figura 7: Número de observaciones de hongos *Aspergillus niger*, de acuerdo al clima.

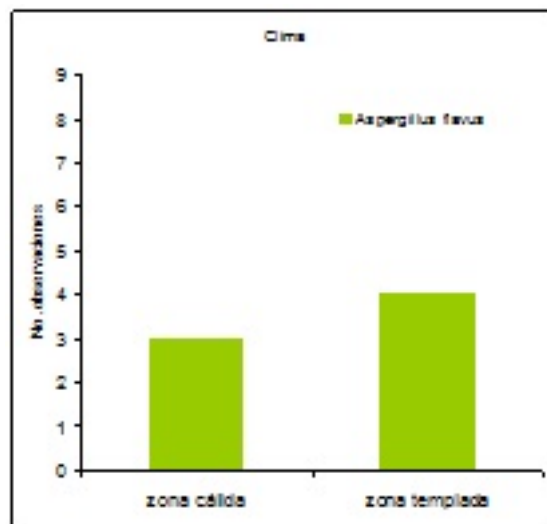


Figura 8: Número de observaciones de hongos *Aspergillus flavus*, de acuerdo al clima.

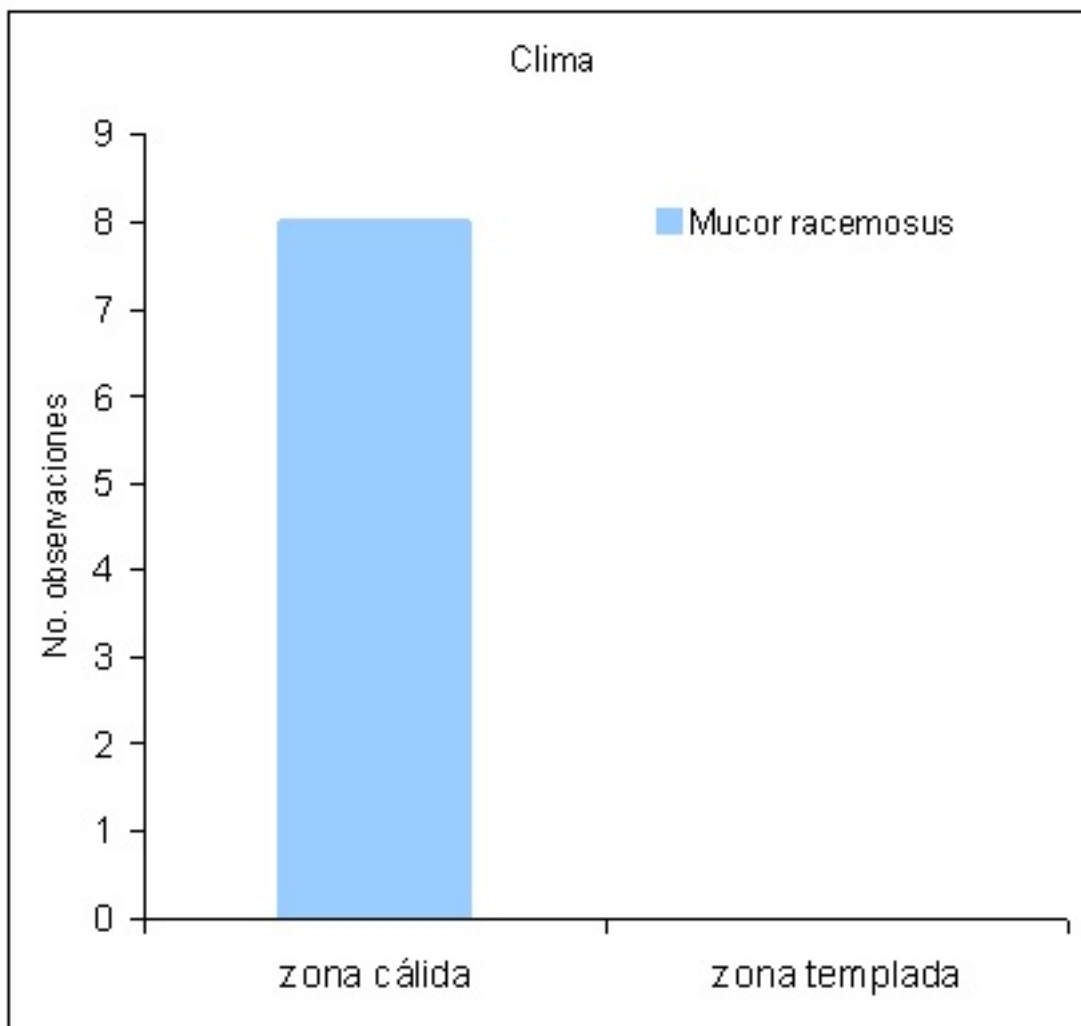


Figura 9: Número de observaciones de hongos *Mucor racemosus*, de acuerdo al clima.

Tipo de muestra	<i>Aspergillus niger</i>	<i>Aspergillus flavus</i>	<i>Mucor racemosus</i>
Intestino	0	3	0
Pulmón	3	4	8
Total	3	7	8

Tabla 4: Número de observaciones por cada género de hongo y de acuerdo al tipo de muestra. En la figura 9, fue mayor en la zona cálida el número de observaciones del *Mucor racemosus*, mientras que en la zona templada no existió crecimiento del hongo indicado, el hongo tiene una temperatura máxima de crecimiento de 32 0C.,

que le ayuda a sobrevivir en la zona cálida, produciendo la mucormicosis en los pollos de ceba (Campbell *et al.*, 1996).

En la Tabla 4, se considera que los tipos de muestras, en los cuales existió la presencia de mohos filamentosos fueron: intestino y pulmón, pese a que también se tomaron muestras de otros órganos con el fin de cultivar y aislar mohos y levaduras cuyos resultados fueron negativos.

Lesiones anatomopatológicas en intestino se observaron en pollos de la granja PCH Sinincay, desde la primera a la tercera semana de engorde, caracterizadas por placas amarillentas de aproximadamente 1cm de diámetro, de donde se aisló *Aspergillus flavus*. En la misma granja, se presentaron tres casos con manifestaciones clínicas respiratorias y en los pulmones presentaron inflamación fibrinosa con nódulos caseosos, blancos y amarillentos que comprometían los sacos aéreos, demostrándose en las investigaciones micológicas *Aspergillus niger*, resultados similares fueron reportados por (Akan *et al.*, 2002).

Cuatro casos con un cuadro clínico respiratorio y lesiones anatomopatológicas en pulmones, donde se observaron placas amarillentas y abundantes filamentos de fibrina con aislamiento de *Aspergillus flavus*, se presentaron en las siguientes granjas: MZ P. Iberia, en la tercera semana de crianza; Yunguilla 3 A, en la segunda semana de crianza; Yunguilla 2 A, en la sexta semana de crianza y también Yunguilla 2 D, en la sexta semana de crianza, esto coincide con los resultados reportados en cuadros de micosis respiratoria por (García *et al.*, 2003; Martín *et al.*, 2007; Cacciuttolo *et al.*, 2009).

En los estudios micológicos e histopatológicos se pudo confirmar la presencia del *Aspergillus flavus* en los pulmones, sin producir manifestaciones clínicas y lesiones anatomopatológicas, como suele suceder con el *Aspergillus fumigatus*, cuyas lesiones involucran varios órganos. Aunque es de dominio científico que el *Aspergillus flavus*, es productor de una micotoxina denominada aflatoxina en los vegetales, esta última tiene en la especie humana y animal efectos tóxicos inmediatos, además es inmunosupresor, hepatotóxico, teratogénico, mutagénico y cancerígeno. Algunos investigadores reportan al *Aspergillus flavus*, en segundo orden de los hongos filamentosos que está asociado con infecciones en las aves (Tell, 2005; Ferreira, 2006).

Es posible que la aflatoxicosis estuviera presente en la materia prima que sirvió para la elaboración del alimento terminado, sin embargo no fue objeto de la investigación demostrar la presencia de aflatoxinas en los hongos de las camas y alimento, aunque cada factor biológico es autónomo se relacionan entre sí y causan

infecciones en las aves, lo cual concuerda con investigaciones realizadas por (Okoye y Okeke, 1986; Acha y Szyfres, 2001).

Inflamación fibrinosa en los pulmones por *Mucor racemosus*, fue constatada en ocho pollos con manifestaciones clínicas en las granjas Yunguilla 3 A (tercera semana de crianza), Yunguilla 3 B (Tercera semana de crianza), Yunguilla 3 C (tercera semana de crianza), Yunguilla 2 A (primera semana de crianza), Yunguilla 2 B (primera y quinta semana de crianza), Yunguilla 2 C (primera semana) y Yunguilla 2 D (primera semana), similares resultados fueron reportados por (Migaky *et al.*, 1970).

Los pollos de engorde al ingerir los hongos filamentosos y levaduras a través del alimento balanceado, desarrollan procesos patológicos orgánicos con diferentes síndromes clínicos, siendo los más graves los producidos por las micotoxicosis, ocasionando graves alteraciones neurotóxicas y hemotóxicas (Sánchez, 1990)

En las figuras 10, 11 y 12, los *Aspergillus* y *Zygomycetes* han estado presentes en los análisis micológicos de los pollos de ceba, análogos resultados han sido obtenidos por autores como (Migaky *et al.*, 1970; Lima *et al.*, 2001; Islam *et al.*, 2003; Oliveira *et al.*, 2004

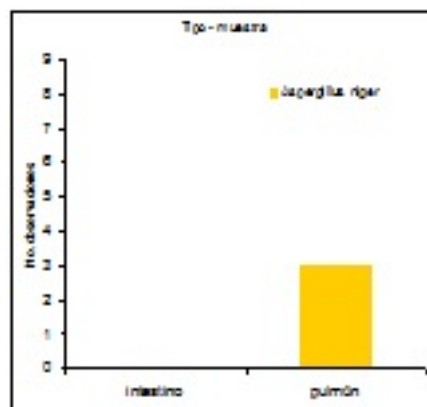


Figura 10: Número de observaciones de hongos *Aspergillus niger*, de acuerdo al tipo de muestra.

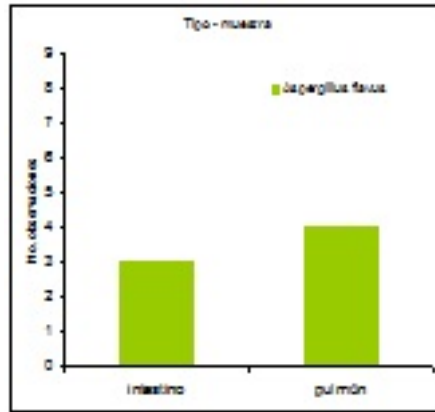


Figura 11: Número de observaciones de hongos *Aspergillus flavus*, de acuerdo al tipo de muestra.

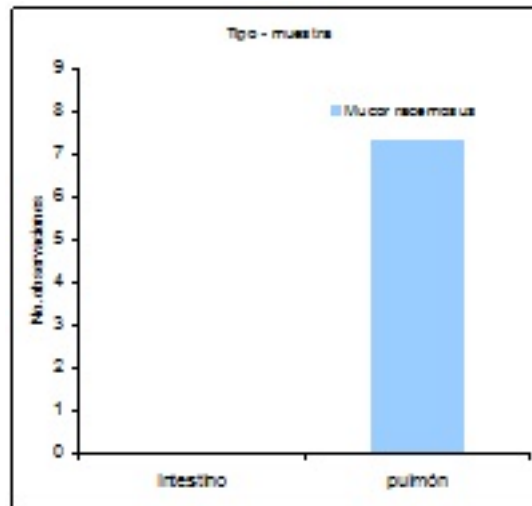


Figura 12: Número de observaciones de hongos *Mucor racemosus*, de acuerdo al tipo de muestra. En la figura 10, aparecen 3 observaciones de *Aspergillus niger* en los pulmones y ausencia del mismo en el intestino, mientras que en la figura 11, se reporta para *Aspergillus flavus* 3 observaciones en el intestino y 4 observaciones en los pulmones, hecho que puede estar relacionado con la fuente de infección y vía de transmisión ya que la aspergilosis en pollos de ceba tiene como principal vía la respiratoria y con menor frecuencia la vía digestiva, ocular y el sistema nervioso central (Oliveira *et al.*, 2004; Tessari *et al.*, 2004).

En la figura 12, se muestran 8 observaciones para *Mucor racemosus* en pulmones sin producir el cuadro clínico patológico de una infección, el referido hongo produce la enfermedad denominada mucormicosis, que puede presentar síntomas y lesiones en diversos órganos y tejidos en sistemas del organismo de los animales, como: respiratorio, cutáneo, digestivo, inmune, órganos reproductor, aparato renal, y sistema nervioso (Dawson, 1972; Mascaro, 1979).

Los hongos filamentosos y las micotoxicosis que producen en los pollos de ceba, constituyen un problema mundial, cada hongo productor de micotoxinas, tiene su propia estructura química, mecanismo de acción y consecuencias en los distintos órganos y tejidos, con un considerable impacto socioeconómico; en algunos casos produce efectos histopatológicos significativos y atrofia de los principales órganos del sistema inmune, aumentando la susceptibilidad a las enfermedades (Thaxton *et al.*, 1974; Requena *et al.*, 2005; Zaviezo y Contreras, 2005; American Association of Avian Pathologists, 2008; Saif *et al.*, 2008).

## Conclusiones

1. En los 290 pollos de ceba examinados, los hongos más frecuentes estuvieron en el orden de *Mucor racemosus*, *Aspergillus flavus* y *Aspergillus niger*.
2. El número de observaciones de mohos filamentosos fue mayor en la zona cálida, con manifestación clínico ? patológica de las micosis, causando cuantiosas pérdidas económicas a la producción avícola.
3. Mayoritariamente los pollos de ceba investigados no mostraron las patologías propias de las micosis que causan los mohos filamentosos, esto se debe a que se los considera patógenos oportunistas y dependen del nivel de inmunosupresión que presenten los animales.
4. Las lesiones anatomopatológicas observadas en algunos animales fueron: placas blancoamarillentas en la mucosa intestinal e inflamación fibrinosa en los pulmones con afectación a los sacos aéreos.

## Bibliografía

1. Acha N. y Szyfres B. *Zoonosis y enfermedades transmisibles comunes al hombre y a los animales*. 3a ed. Washington, DC. EUA: Edit. OPS. Publicación Científica y Técnica No 580. Volumen I. 2001; 398p.
2. Akan M., Haziro?lu R., Ilhan Z., Sareyyüpo?lu B., Tunca R. A case of aspergillosis in a broiler breeder flock. **Rev. Avian Dis.** [Revista en Internet] Apr-Jun 2002. [acceso el 15 de agosto de 2007]; 46(2): [497-501] Disponible en: <http://www.jstor.org/pss/1592849>
3. American Association of Avian Pathologists. *A Laboratory Manual for the Isolation, Identification and Characterization of Avian Pathogens*. 5th ed. Madison, Wisconsin: Edit. OmniPress, Inc. 2008; 249p.
4. Cacciuttolo E., Rossi G., Nardoni S., Legrottaglie R., Mani P. *Anatomopathological aspects of avian aspergillosis*. *Revista Vet Res Commun* [Revista en Internet] 2009. [acceso el 25 de julio de 2009]; 33, [521-527] Disponible en:

<http://www.springerlink.com/content/hq76m54848269044/fulltext.pdf?page=1>

1. Campbell C., Johnson E., Philpot Ch., Warnock D. Identification of Pathogenic Fungi. London, England: Edit. Public Health Laboratory Service. 1996. 298p.
2. Carter G. y Cole J. *Diagnostic Procedures in Veterinary Bacteriology and Mycology*. 5th ed. San Diego, California. USA: Edit. Academic Press Limited. 1990. 620p.
3. Dawson Ch. *Phycomycoses in Animals in the tropics*. Rev. Ann. Soc. belge Méd. Trop. [Revista en Internet] 1972 [acceso el 17 de agosto de 2009]; 52 (4/5): [357-364] Disponible en:

<http://lib.itg.be/open/ASBMT/1972/1972asbm0357.pdf>.

1. Ferreira H., Pittner E., Sanchez H., Chagas M. *Aflatoxinas: Um risco a saúde humana e animal*. Revista Ambiência ? do Centro de Ciências Agrárias e Ambientais [Revista en Internet] Jan/Jun. 2006. [acceso el 14 de febrero de 2008]; 2(1) Disponible en:

<http://www.unicentro.br/editora/revistas/ambiencia/v2n1/Revis%E3o%20Biblio%20-%20Aftatoxinas...pdf>

1. Furlan, R. L., Malheiros, R. D., Moraes, V. M., Malheiros, E. B., Bruno, I. D., Secato, E. R., Macari, M. *Efeito da densidade de alojamento e da temperatura ambiente sobre a temperatura corporal de frangos*. In Conferência APINCO 2000 de Ciência e Tecnologia Avícolas, Campinas, 2000, p.66
2. García M., Rojas M., Masdeu V., Acosta I., Rejo T. *Aislamientos de diferentes especies de hongos como causantes de micosis respiratorias en pollitos de un día de edad y su relación con infecciones por enterobacterias*. Rev. Cubana de Ciencia Avícola [Revista en Internet] 2003 [acceso el 22 de julio de 2009] 27, [135?138] Disponible en: [http://www.iiia.cu/pdf/v27\\_135.pdf](http://www.iiia.cu/pdf/v27_135.pdf)
3. Islam M.R., Das B.C., Hossain K., Lucky, N.S and Mostafa M.G. *A Study on the Occurrence of Poultry Diseases in Sylhet Region of Bangladesh*. Rev. International Journal of Poultry Science [Revista

en Internet] 2003 [acceso el 24 de agosto de 2007] 2(5): [354-356]

Disponible en: <http://www.pjbs.org/ijps/fin56.pdf>

4. Kuhn, D. M.; Ghannoum, M. A. Indoor mold, toxinogenic fungi and *Stachybotrys chartarum*: infectious disease perspective. Rev. Clin. Microbiol. 2003. 16, [144-172].

5. Lima Junior J., Pinto D., Carrasco L., Salguero F., Meireles M. *Incidência de fungos na produção de pintos de corte de um dia de idade*. Rev. Bras. De AGROCIÊNCIA, [Revista en Internet] jan-abr, 2001 [acceso el 20 de abril de 2006] 7(1) [73-77] Disponible en:

<http://www.ufpel.tche.br/faem/agrociencia/v7n1/artigo16.pdf>

14. Martin M., Pecelunas K., Helm J., Dykstra M., Wages D., Barnes J. *Disseminated Aspergillus flavus Infection in Broiler Breeder Pullets*. Rev. Avian Diseases. 2007. 51(2): [626-631]

1. Mascaro L. *Micosis de los animales domésticos*. Buenos Aires, Argentina: Edit. Albatros. 1979; 63p.

2. Migaky G., Langheinrich A., Garner F. *Case Report: Pulmonary Mucormycosis (Phycomycosis) in a Chicken*. Rev. Avian Diseases [Revista en Internet] Feb., 1970 [acceso el 19 de agosto de 2007] 14(1): [179-183] Disponible en:

[http://links.jstor.org/sici?sici=0005-2086\(197002\)14%3A1%3C179%3ACRPM\(I%3E2.0.CO%3B2-V](http://links.jstor.org/sici?sici=0005-2086(197002)14%3A1%3C179%3ACRPM(I%3E2.0.CO%3B2-V)

1. Mirocha Ch y Christensen Cl. *Fungus Metabolites Toxic to Animals*. Rev. Annual Review of Phytopathology. [Revista en Internet] Sep., 1974 [acceso el 23 de julio de 2009] 12, [303-330] Disponible en:

<http://arjournals.annualreviews.org/doi/pdf/10.1146/annurev.py.12.090174.001511>

1. Okoye J. y Okeke C. *Pathogenicity of an isolate of aspergillus flavus in chickens*. Rev. Avian Pathology [Revista en Internet] 1986 [acceso 30 de diciembre de 2008] 15: [259-270] Disponible en:

[http://pdfserve.informaworld.com/606463\\_768420410\\_789079447.pdf](http://pdfserve.informaworld.com/606463_768420410_789079447.pdf)

1. Oliveira V. S. M. De, Mota R. A, Santos A. P. F. Dos, Silva L. B. G. Da, Alcântara e Silva J. S. De. *Surto de aspergilose ocular em pintos de corte*. Rev. Ciênc. Vet. Tróp. [Revista en Internet] maio/dezembro 2004 [acceso el 02 de mayo de 2006] 7(2 e 3): [145 ? 147]. Disponible en:

<http://www.crmvpe.com.br/vet/volume7-2e3/145a148.pdf>

1. Quinn P. J., Markey B. K., Carter M. E., Donnelly W. J., Leonard F. C. *Microbiología y Enfermedades Infecciosas Veterinarias*. Zaragoza: Acribia, S. A.; 2004. 667p.  
2. Requena F., Saume E., León A. *Micotoxinas: Riesgos y prevención*. Rev. Zootecnia Trop. [Revista en Internet] Maracay Jan. 2005. [acceso el 22 de julio de 2009] 23(4). Disponible en:

[http://www.scielo.org.ve/scielo.php?script=sci\\_arttext&pid=S0798-7269200500040005&nrm=iso&lng=en&tlng=en](http://www.scielo.org.ve/scielo.php?script=sci_arttext&pid=S0798-7269200500040005&nrm=iso&lng=en&tlng=en)

1. Saif Y. Barnes H. Glisson J. Fadly A. McDougald L. Swayne D. *Diseases of Poultry*. 12th ed. Ames Iowa USA: Edit. Blackwell 1v. 2008  
2. Sánchez, A. *Enfermedades de las aves*. La Habana: Ed. ENPES. 1990; 323p.  
3. Sandoval G.L., Redivatti F., Terraes J.C., Fernández R.J., Asiain M.V., Sindik M. *Variables productivas en pollos machos semi-pesados criados bajo diferentes condiciones térmicas*. Revista FAVE ? Ciencias Veterinarias [Revista en Internet] 2006 [acceso el 22 de julio de 2009] 5(1-2): [49-55] Disponible en:

[http://bibliotecavirtual.unl.edu.ar:8180/publicaciones/bitstream/1/452/1/fave-vet-v5\\_n1-2\\_p49-55.pdf](http://bibliotecavirtual.unl.edu.ar:8180/publicaciones/bitstream/1/452/1/fave-vet-v5_n1-2_p49-55.pdf)

1. Tell, L. *Aspergillosis in mammals and birds: impact on veterinary medicine*. Rev. Med. Mycol. [Revista en Internet] 2005 [acceso el 10 de diciembre de 2008] 43(1): [71-73] Disponible en:

<http://www.aspergillus.org.uk/secure/articles/pdfs/16110795.pdf>

1. Tessari E.; Cardoso A.; Castro A.; Kanashiro A.; Zanatta G. *Prevalência de aspergilose pulmonar em pintos de um dia de idade*. Arq. Inst. Biol. [revista en Internet] jan./mar. 2004 [acceso el 15 de junio de 2006]; 71 (1): [p. 75-77]. Disponible en [http://www.biologico.sp.gov.br/ARQUIVOS/V71\\_1/tessari.pdf](http://www.biologico.sp.gov.br/ARQUIVOS/V71_1/tessari.pdf)

2. Thaxton J. P., Tung H.T., Hamilton P. B. *Immunosuppression in chickens by aflatoxin*. Rev. Poult. Sci. 53:721. 1974.

28. Zaviezo D., Contreras M. *Impacto de hongos y micotoxinas en las aves*. Rev. Industria avícola. 2005. 52 (7): [19-22].

---