

Descorne zootécnico y quirúrgico en bovinos.

Los animales con cuernos son potencialmente más peligrosos que los acornes (o mochos), no sólo para el personal que los maneja, sino también para los mismos animales con los que conviven. Las pérdidas económicas ocasionadas, es por lesiones a nivel de ubres, flancos, ojos, abortos y pieles que se desmeritan por las escoriaciones que continuamente sufren.

Es por ello, que el manejo de las explotaciones de leche y carne, exige realizar el descorné zootécnico, cuando los animales son muy jóvenes y dejar como última posibilidad el descorné quirúrgico para aquellos que no se les practicó por razones diversas.

Para obtener un descorné beneficioso, es necesario realizar una amputación total desde su implantación, es decir desde la base donde el hueso frontal emerge a la superficie, ya que de lo contrario el animal conservará la tendencia a golpear y si no es realizado correctamente el cuerno crecerá y se orientará hacia diferentes partes del cráneo del animal causando lesiones por compresión y alterando la estética del mismo.

El descorné quirúrgico proporciona no solo estética sino también seguridad ya que los animales operados dejan de golpear, permitiendo obtener un mayor rendimiento lechero.

"EL descorné permite un mejor manejo de los animales y evita pérdidas económicas"

"Es preferible realizar un descorné zootécnico a temprana edad"

El descorné , Además...

- Requiere de menos espacio en el comedero y en tránsito.
- Disminuye el riesgo de enfermedad y muerte, cuando es realizado en edad temprana.
- Se obtiene una ventaja de precio, cuando son subastados
- Son mas dóciles y permiten un mejor manejo.
- Disminuye la agresividad en el comedero.

Anatomía del cuerno

Los cuernos están presentes en los machos de toda la familia Bovidae, y con frecuencia también las hembras los portan. y a diferencia de las astas que se encuentran en ciervos, alces y en otras especies, estos son permanentes, no ramificados, y están conformados por un núcleo óseo que corresponde a la prolongación del hueso frontal que internamente

alberga al seno, el cual emerge desde su base y crece hasta la punta y presenta una delgada capa de tejido que se conecta con el depósito de queratina que forma la cubierta protectora externa, la misma que está compuesta de proteína estructural y no es mineralizada, tal como se encuentra en las pezuñas, unas pelos y plumas de las aves.

Tras la muerte del animal, este tejido se muere y hará que la placa externa se desprenda del hueso subyacente. La irrigación está dada por ramas de la arteria auricular anterior y temporal superficial que forman la arteria cornual, que emerge cruzando la porción caudal de la tuberosidad frontal y su rama Profunda pasa caudal a la apófisis cigomática del temporal e irriga desde el rodete queratígeno o corión y todo el cuerno.

Esta inervado por ramas externas del V par craneal (Trigémino), nervio lagrimal y cigomáticotemporal que forman el plexo auricular anterior de donde emerge el nervio cornual.

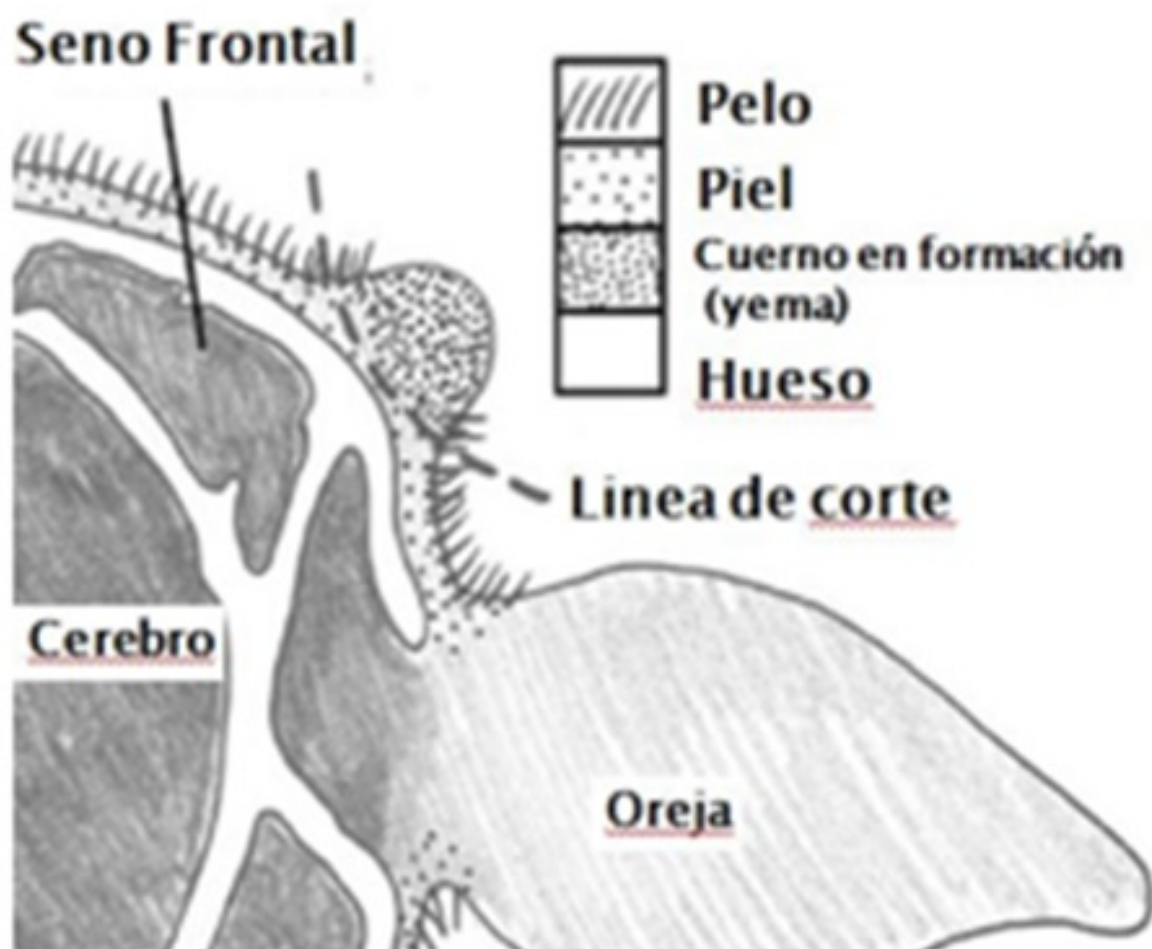


Fig.1 Anatomía del cuerno de un bovino joven **Métodos de descorne**

Existe 2 métodos para descornar: un descorne realizado a edad temprana denominado descorné zootécnico y un descorné quirúrgico y/o estético realizado a animales adultos,

que por diversas razones no fueron descornados en el momento que les corresponde y cuyo procedimiento implica mayor riesgo, costo y complicaciones postoperatorios.

A continuación se describen los diferentes procedimientos zootécnicos y quirúrgicos practicados.

Descorne Zootécnico

Se debe realizar en terneros jóvenes y se describen 3 técnicas para el descornado.

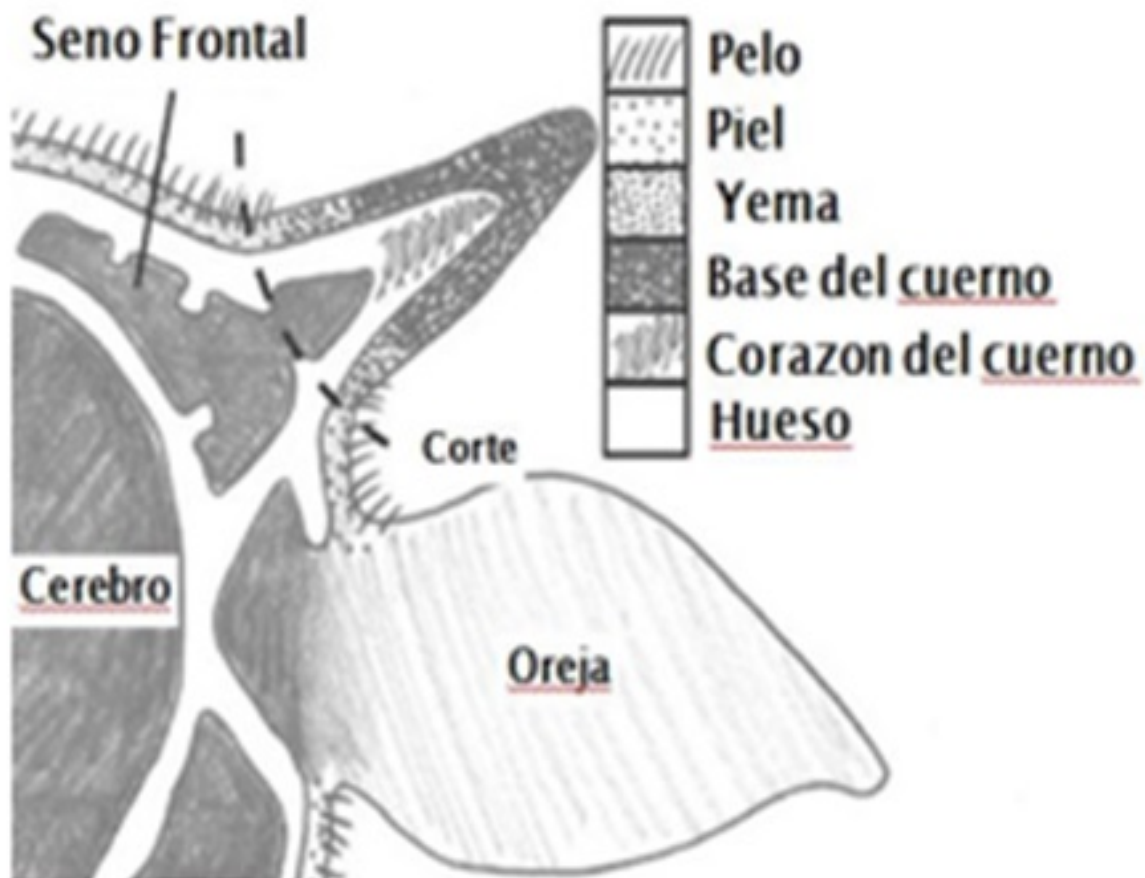


Fig.2 Anatomía del cuerno de un bovino adulto

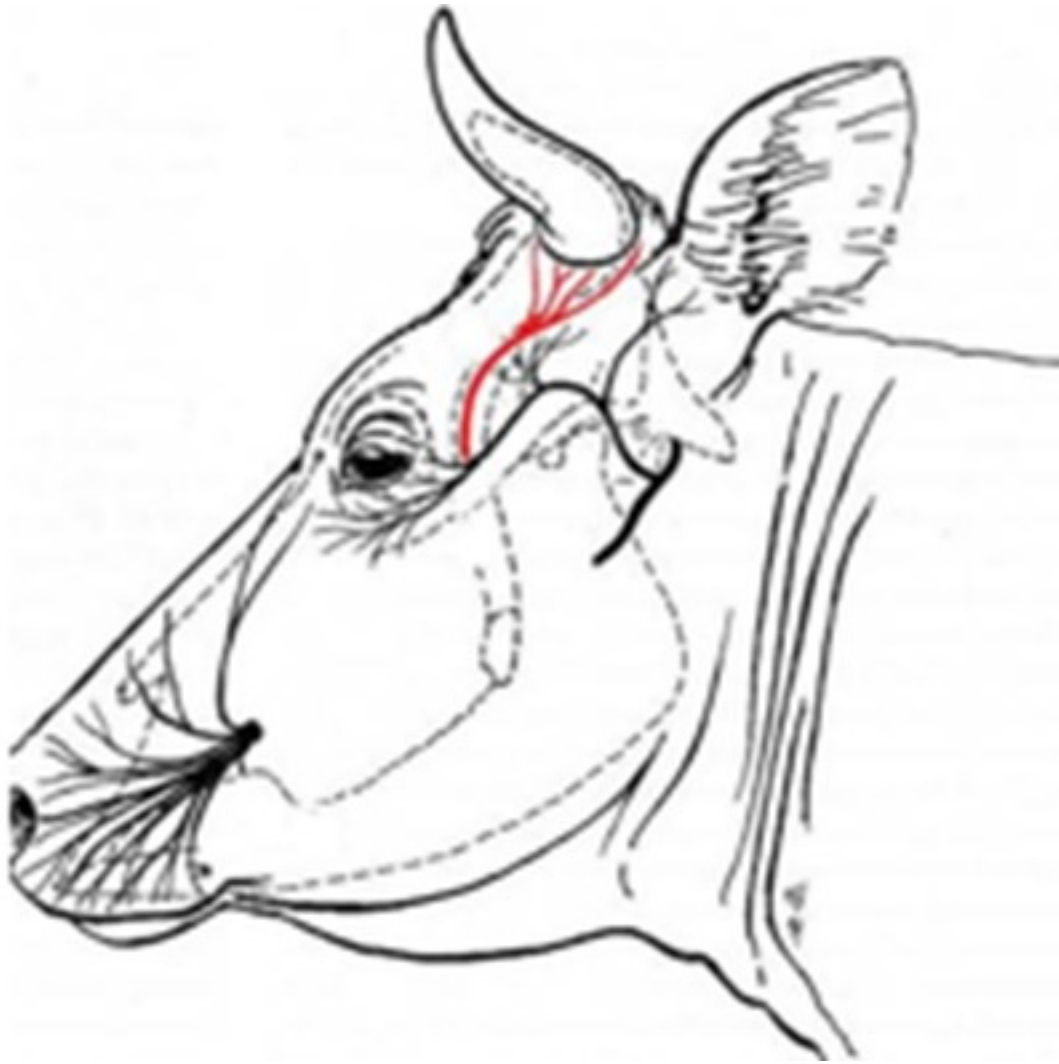


Fig.3 *Inervación de la base del cuerno (nervio cornual)*




Fig. 4 Pasta para descornar, a base de soda caustica, hidróxido de calcio y glicerina Si el caustico es pasta, aplicar con una espátula sobre el botón hasta cubrirlo con 1 mm. de espesor evitando que la sustancia toque la piel.

Cualquiera que sea el método químico, se debe primero cortar la punta de la yema para que el caustico penetre y destruya los tejidos modificados que producen el cuerno, si el cuerno aún no se proyecta sobre la piel como sucede en los terneros muy pequeños, hacer el corte en la misma yema ya remodelada, para que la sustancia también pueda penetrar.

Asimismo, se debe evitar que el caustico no escurra hasta los parpados y ojos, aplicando alrededor de la yema vaselina ó colocándole cinta adhesiva sobre cada cuerno.

Es preferible aislar al ternero para evitar que el material aplicado se disemine a la piel de otros animales y evitar que estos lo laman ya que podrían presentar diarrea, si se descorna en época de lluvias es mejor proteger al animal ya que el agua podría escurrirse quemar la piel adyacente.

Cauterización química

Se realiza mediante la aplicación de preparados comerciales en solución, lápices, barritas, de hidrato de sodio o potasio parafinado ó en pasta preparadas a base de soda caustica, hidróxido de calcio y glicerina. y otros de potasa caustica.

Aunque la bibliografía menciona que el descornado con esta técnica se emplea en terneros de 3 a 14 días de edad, esta debería hacerse tan pronto como se descubra el botón, yema o rudimento del cuerno como se denomina, a los 2 a 5 días tras el nacimiento y no más del noveno día. Previa inmovilización ya sea en decúbito o en cuadripedestación, para evitar lesiones al operador y al mismo animal.

Se procede a descubrir la yema cortando con una tijera el pelo a su alrededor, y se aplica cuidadosamente el agente caustico, si es en barra o varilla de parafina, humedecer previamente con un papel toalla para aumentar la eficacia.

Se debe frotar presionando durante unos 15 a 20 segundos, o hasta que aparezca sangre o hasta que se forme una marca en su centro, ya que de la presión ejercida sobre la yema, como también el área humedad presente dependerá el grado de destrucción del área de crecimiento del cuerno.

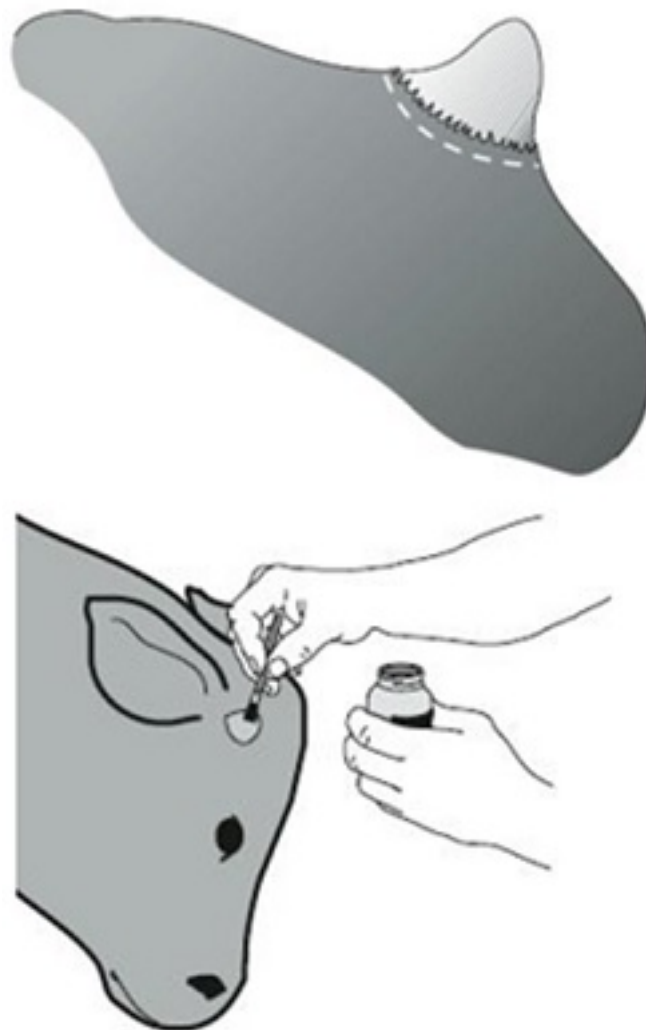


Fig. 5 La línea indica la zona correcta donde debe de aplicarle la pasta cáustica. Con pincel o paleta colocar la pasta cáustica



Fig 6. *Inmovilizador para descome* Transcurridos 2 a 3 días la zona del frotamiento con la barra caustica, se forma una costra seca, la cual se separa junto con el rudimento del cuerno a los 25 a 30 días después.

Algunos productos son más cáusticos y la costra se desprende una a dos semanas después y se aprecia una piel lisa de 1 cm. de diámetro y sin crecimiento de pelo.

Descornado eléctrico (Roberts)

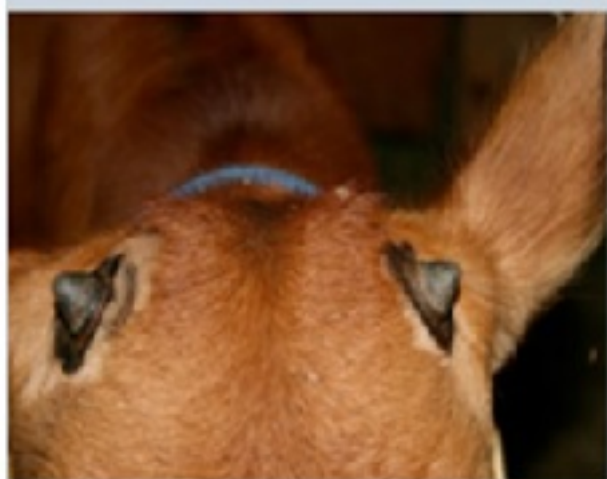
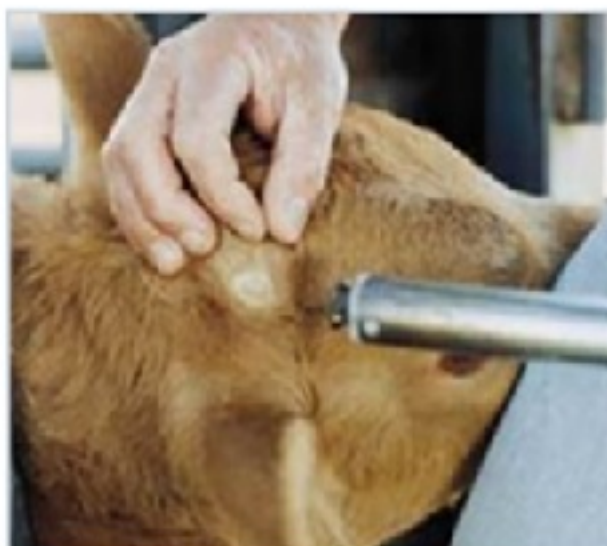
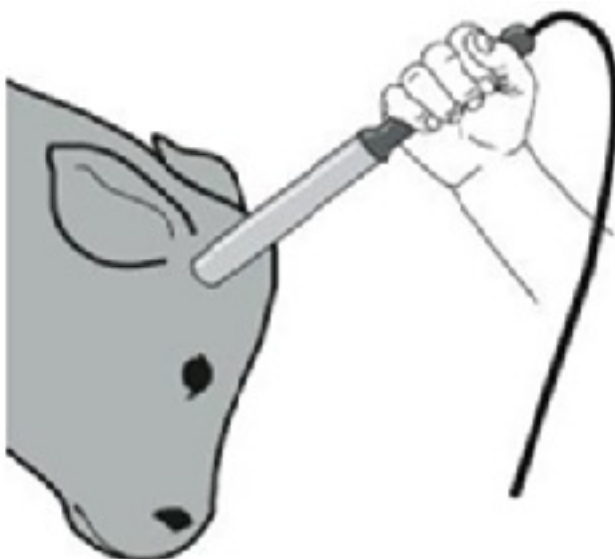Fig. 7 Descornado eléctrico. Descubrir el botón colocar el tubo de Roberts Se emplea en terneros de 1 a 5 semanas de edad, e inclusive en terneros antes de cumplir los 4 meses, o en cuernos de menos de una pulgada de largo. Durante esta edad es fácil distinguir el

botón en su inserción al cráneo.

En el animal joven puede realizarse en decúbito y maniatado, si tiene 1 o menos de 4 meses, ó inmovilizarlo por el ayudante mediante flexionamiento del carpo y presionándolo el hemitorax, esta maniobra impedirá que el ternero pueda levantarse.

Mayor seguridad y estabilidad para el descorne dará el mismo operador cuando presiona con el pie el cuello del ternero.

También se puede inmovilizar en una compuerta de cabecera dotada de una barra para la nariz ó un inmovilizador de cráneo.

Conectar el equipo a una batería de 12 voltios o 24 voltios, a una fuente de electricidad según el aparato y seguir las recomendaciones del fabricante para su uso, Para obtener buenos resultados debe permanecer conectado hasta alcanzar el calor máximo antes de usarlo y mantenerlo reconectado entre el descornado de un ternero y el siguiente.

Técnica

Aplicar el descornador caliente sobre la yema del cuerno hasta que aparezca un anillo de color de cobre que rodea completamente el botón del cuerno o el cuerno pequeño, esto suele aparecer a los 10 a 20 seg., donde se desprende un olor desagradable de pelo y piel chamuscado. Se repite en el otro cuerno.

Descornado con cauterizador metálico

Es una variante del método anterior, y puede emplearse en terneros hasta las 8 semanas, es muy popular en nuestro país, puesto que es más económico y versátil, por el costo que representa el cauterizador eléctrico y la fuente de energía que necesita, además es más fácil de trasladar a campo abierto. El fundamento del descorné es el mismo por calor y además fricción.



Fig.8 Descornador Metálico Este se prepara de 2 tubos de fierro 25 a 30 cm. de longitud, y de 2 cm. de luz y de 3 mm. de espesor (*Fig. 8*) es mejor utilizar acero o cobre, este último por que difunde mejor el calor y el calentamiento es más rápido, a los tubos se monta en unos de sus extremos un mango de madera y en el otro libre y limarlo hasta alcanzar el una depresión hemisférica de 18 mm.

Técnica

Previa inmovilización de preferencia en decúbito y maniatado, se calientan los tubos al rojo vivo si son animales grandes y los pequeños antes del periodo incandescente, se prepara la base de la yema o del cuerno cortando el pelo y colocando al animal en decúbito o inmovilizándolo en la compuerta de cabecera.

Luego se aplica la parte tope del tubo sobre la base del cuerno y mediante movimientos giratorios se cauteriza el rudimento del cuerno por 5 a 10 segundos hasta que aparezca una costra de color pardo ? oscura que se forma en la zona de la cauterización y que desprende a los 25 a 30 días post-descornado y piel chamuscado. Se repite en el otro cuerno.



Fig. 9 Descornador de Barnes Descornado con la técnica de Barnes

Esta técnica emplea el descarnador de Barnes (*Fig.9*) que es un dispositivo confeccionado en diferentes medidas para adaptarse a diferentes tamaños de cuernos, los hay suficientemente grandes para retirar de 0,6 a 2,5 cm. de círculo de piel en la base del cuerno.

Este método es aplicable en terneros de 4 a 12 meses de edad, e inclusive desde los 2 meses de edad.

El fundamento del método es el desprendimiento del cuerno desde su raíz y al mismo tiempo produce aplastamiento de los vasos sanguíneos con sangrado mínimo.

La desventaja es que produce una herida abierta con visualización del seno frontal en animales encima de los 6 meses que es la edad donde se inicia la neumatización del cuerno. Donde la herida debe de ser cuidada aplicando cicatrizantes y repelentes y taponada, para evitar la miasis y la contaminación de los senos frontales

Técnica

Realizar la desinfección de alto nivel del instrumental a utilizar como pinzas de mosquito con diente o Kelly el descornador y gazas mediante sustancias químicas como gluconato de clorexidina, cloruro de benzalconio u combinaciones o en el mejor de los casos la esterilización con autoclave o estufa.

Sujetar e inmovilizar la cabeza del animal.

Colocar el descarnador de Barnes con los mangos juntos encima del cuerno y contra la cabeza, de tal manera que el borde cortante debe de estar suficientemente cerca de la cabeza para asegurar eliminar desde la base el pelo la piel y el cuerno.

Si después de eliminar el cuerno el sangrado es profuso debido al desprendimiento súbito de la arteria principal es necesario realizar la hemostasia por pinzamiento de dicha arteria cornual que se encuentra localizada rostroventralmente al cuerpo del cuerno, presione, retuerza y realice el desprendimiento súbito.



Como el seno frontal queda expuesto, es preferible colocar un algodón de protección que

quedará pegado a la herida para impedir que las partículas ingresen al seno y produzcan infecciones, colocar cicatrizantes y repelentes. La cicatrización es por segunda intención y ocurre en 20 días.

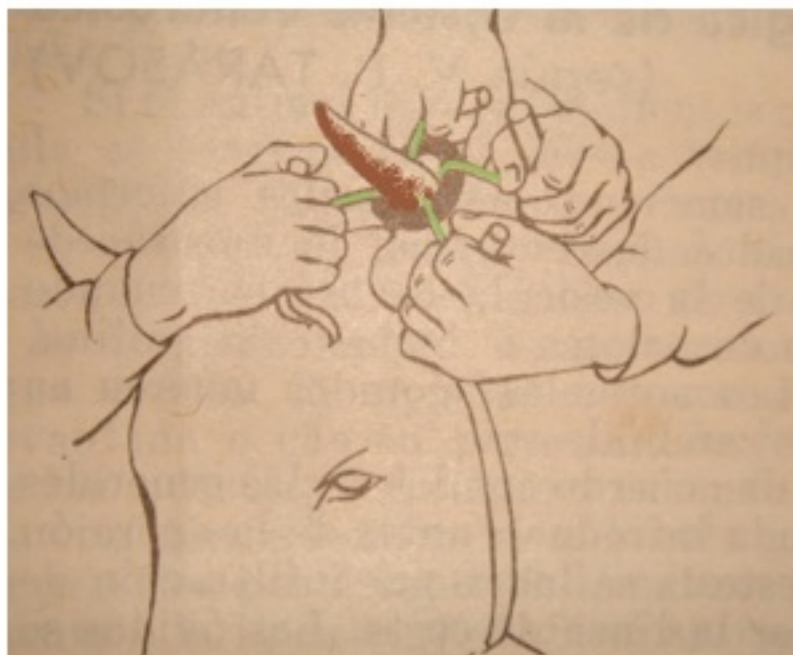
Basándose, en la técnica de Barnes, existen otras técnicas bajo el mismo principio, como por ejemplo el método de Rosemberger que permite cortar desde la base el cuerno mediante fricción utilizando una sierra de Lies o de Gigli y cerrando el seno frontal que quedo visible mediante taponamiento con gaza, también se puede realizar el descornado, mediante la utilización de cizallas descornadoras, sierra de arco ó un serrucho (serrote para costilla) que se emplean para realizar necropsias.

Descornado mediante anillos de goma (Elastro-amputacion)

Esta técnica de descornado consiste en la aplicación en la base de anillos de goma previamente extendido con un elastrador el mismo que es empleado en la elastrocastración y es colocado en la base del rodete coronario.

El principio consiste, en producir una compresión de la base del cuerno y cortar el suministro sanguíneo, poco a poco el proceso frontal del cuerno se secuestra y tiene lugar la automutilación, y el cuerno se cae no antes de los 60 a 86 días.

Para que el desprendimiento ocurra en menor tiempo vale decir entre los 28 a 35 días, los rusos propusieron utilizar la goma al vacio para preparar los anillos con diámetro de 10 mm. y con un espesor de la pared de 15mm anillos de goma.



El éxito de la técnica consiste en colocar en base de los cuernos si se colocan por arriba

estos se caerán más tarde.

Técnica

Inmovilización del animal, rasurado de la base del cuerno, luego analgesia del cuerno mediante bloqueo perineural del nervio cornual, se colocan cuatro cordones cuyos extremos se fijan en varillas cortas.

Y dos ayudantes extienden los animales y se deslizan hacia la base del cuerno, para un mejor deslizamiento sobre la superficie cornual se unta con vaselina y después del cual los cordones se retiran, para evitar que los anillos después de colocados en su posición se deslicen sobre la corona se aplica cinta de aislamiento.

Otra manera de colocar los anillos es utilizando dilatadores especiales denominado elastrador de allí la denominación de la técnica de Elastroamputación cornual, siendo más fácil su colocación y en menos tiempo (Fig.10)



Fig 10 ElastradorNota: Para minimizar e eliminar el dolor provocado por los procedimientos, anteriormente descritos, según establece la Protections of animals (Anaesthetics) Act de 1964, salvo que se use la cauterización química durante la primera semana de vida, hay que emplear la anestesia para descornar al ganado adulto y para desyemar a los jóvenes, se entiende a los mayores de 9 días.

Descorne Quirúrgico

La amputación total de cuernos o cuernectomía, no solo está indicada para fines estéticos sino también para evitar fracturas del soporte óseo y que son muy dolorosas sobre todo

cuando ocurren con avulsión, en procesos infecciosos y diagnóstico de fisuras.

Todo procedimiento quirúrgico y no es la excepción el descorné, va precedido de un pre-operatorio; anestesia local y sedación. Un intra-operatorio y un post-operatorio, y además de respetar los principios de asepsia y antisepsia.

La técnica descrita en este artículo y sus variantes, sobre todo en las incisiones para formar los colgajos, así como el material y tipo de sutura son variables y obedece mayormente a la comodidad y dominio de una técnica en particular por parte del cirujano como también a los resultados obtenidos relacionados, al tiempo de cicatrización y complicaciones posoperatorias (hemorragias y sinusitis).

Técnica amputación cutaneoplastica de los cuernos del bovino adulto.

El fundamento de esta técnica es promover la rápida cicatrización por primera intención, ya que el defecto dejado por la amputación se cierra mediante la realización de colgajos protegiéndose el seno frontal y el muñón del proceso cornual y así evitar la presentación de sinusitis frontales y hemorragias. Asimismo, esta cirugía permite tener un animal mejor presentado para una exposición. El método se adecua mejor para animales de un año de edad, puesto que los animales más viejos puede faltar piel para cerrar el defecto.

2.- Las opciones para el manejo del dolor y la anestesia son:

-Anestésico local (Lidocaína, Mepivacaina, Bupivacaina) con un efecto durante unos 60 a 180 minutos., según técnica de bloqueo de conducción del nervio cornual aplicada. (Ver más adelante)

-Sedante alfa-2 agonista adrenérgico (Xilacina), dexmedetomidina), dosis 0,8 mg./kg. Pv., administrados solos o en combinación con un anestésico local proporcionar analgesia durante unas horas.

Combinación de anestesia local, un sedante (alfa-2 agonista, por ejemplo, la xilacina) y drogas antiinflamatorias no esteroideas, (AINES) proporciona el control del dolor de larga duración.

3.- Analgesia del cuerno.

Objetivo:

Mantener la analgesia durante el tiempo que dure la cirugía de la base del cuerno, porción frontoparietal y en el animales viejos de la parte posterior del cuerno. y manejo del dolor

postoperatorio, mediante analgesia anticipada con xilacina y AINES.

4.- Preparación preoperatoria

Materiales:

3 ml Xilacina 2% . Como mínimo

01 frascos lidocaina x 20 ml.

12 gasas sin hilas 10 x 10 cms.

12 torundas de gasa y algodón 15 x 15 cms.

04 torundas de gasa y algodón de 4 x4 cms.

02 agujas 20" x 1 1/2

01 Jeringa de 20ml.

01 jeringa de 3 cc.

01 Rollo Nylón 0.60,

10 pinzas hemostáticas como mínimo, pinzas de campo

02 Tijeras de Mayo recta y curva

03 Agujas de sutura grandes curvas o rectas de borde cortante 02 Hojas de Bisturí para 20 ó 21.

Instrumental estándar y esterilizado

Sierra de costilla ó sierra de Gigli con mango

Antibióticos, Cicatrizantes y/o repelentes.

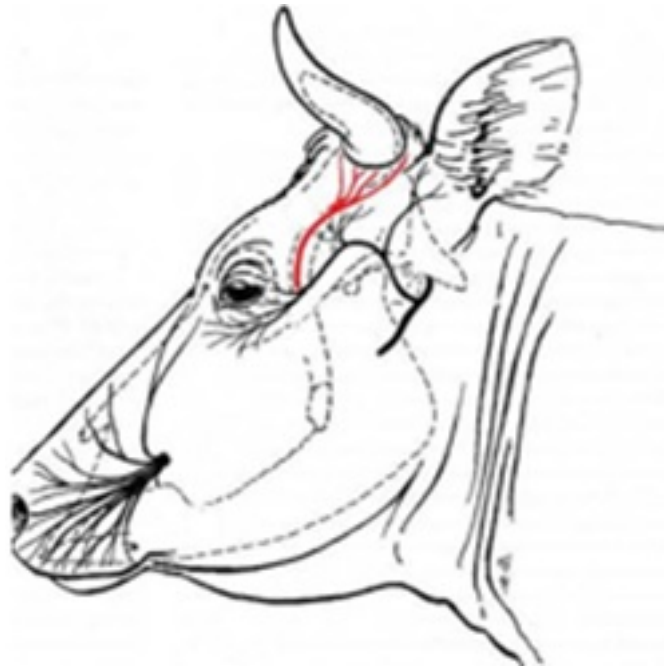
Naricera.

Sogas para sujeción.

5.- Tipo de anestesia

Para el descorné quirúrgico se emplea la anestesia de conducción o perineural del nervio cornual.

El nervio cornual es una rama del nervio cigomático temporal, y que a su vez es una rama del nervio oftálmico y este corresponde a una de las tres ramas del nervio trigémino. Por lo tanto, es un nervio sensitivo que aporta inervación mayormente a la base del cuerno. La inervación de la base del cuerno, también está dada por ramas del plexo temporal y frontal y en animales viejos la parte cornual de la base posterior por el nervio occipital.



Técnica de anestesia

Las técnicas de anestesia para bloqueo del nervio cornual, fueron descritas en 1933 por Emerson y modificada por Browne cinco años después. Los rusos emplean una técnica, bloqueando también el ramas del plexo frontal y temporal y del bloqueo del nervio occipital para el descorné de animales viejos y de cuernos grandes de base ancha.

a.- Bloqueo de Emerson (1933)

Localizar, la cresta externa del hueso frontal (borde lateral del hueso frontal) y determine a esa altura el punto medio comprendido entre el ángulo lateral del ojo y la base del cuerno (Fig.11). Introducir ligeramente una aguja descartable Nro. 18 ó 20 x 1 ½. inclinada hacia la base del cuerno y pegada a la cresta frontal, penetrar 0,7 cm. a 1 cm. solo atraviesa piel, tejido celular y musculo cutáneo frontal y aspirar la jeringa para comprobar si no se perforado los vasos cornuales y depositar 5 a 10 ml. de Lidocaína al 2%.

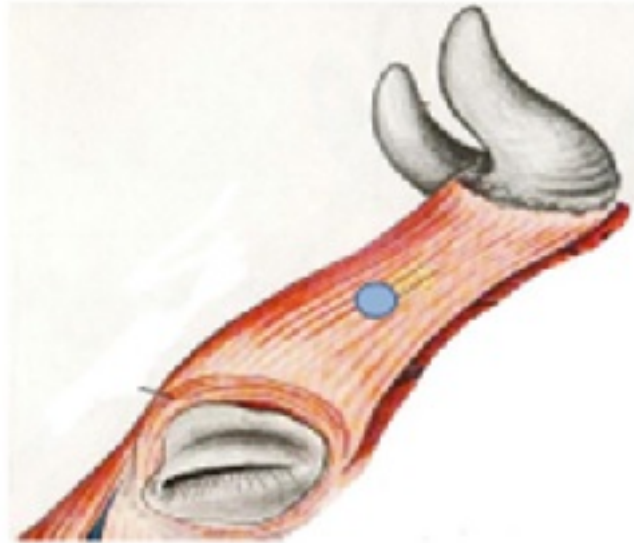
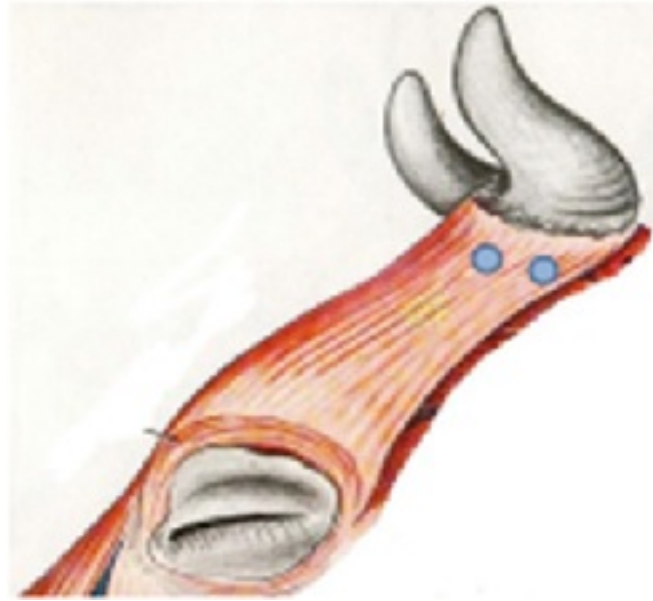


Fig. 11 Técnica de Emerson Inconveniente: no se producirá la analgesia si la aguja penetra la aponeurosis del musculo temporal y se deposita el anestésico por debaj

Recomendación: si el animal es adulto con los cuernos bien desarrollados, es conveniente, bloquear el nervio occipital colocando subcutáneamente 3 ml de lidocaína por detrás de la base del cuerno. Si la amputación de uno de los cuernos obedece a una indicación clínica como fractura cornual con avulsión del hueso frontal por el intenso dolor que produce, es necesario el bloqueo del plexo temporal y frontal, tal como se indica en la técnica de Plajotin-shitov

b.- Bloqueo de Browne (1938)

Considerando que el nervio cornual se encuentra localizado más superficial de 0,5 a 1cm. debajo de la piel, y por lo general a 2 a 3 cm. por delante de la base (Fig. 12) la aguja debe de penetrar solo hasta el tejido subcutáneo y depositar 5ml de lidocaína o cualquier amina. En animales adultos y viejos debe de aplicarse un segundo punto de igual volumen a 1 cm. por detrás de la primera para bloquear la división posterior del nervio que contornea al cuerno, para animales adultos y con cuernos bien desarrollados.



Fig, 12 Bloqueo de Browne **Recomendación:** De igual manera, si la amputación de uno de los cuernos obedece a una indicación clínica de fractura cornual con avulsión del hueso frontal puede ser necesario el bloqueo del plexo frontal y temporal.

c.- Bloqueo Plajotin ? Shitov

Introducir la aguja en el punto tal cual como en la técnica de Emerson y una vez depositado el anestésico, retirar la aguja hasta el subcutáneo y redirigirla dorsalmente colocándola debajo de la piel y por encima del hueso frontal a una profundidad de 1,5 cm. en terneros y de 2,5 a 3 cm. en el animal adulto, depositar en este punto el anestésico en forma de abanico una dosis de 3ml. en terneros y de 5 ml en adultos, para bloquear los plexos nerviosos temporales y frontales.

Inconveniente: no se producirá la analgesia si la aguja penetra la aponeurosis del musculo temporal.

Recomendación: si el animal es adulto con los cuernos bien desarrollados, bloquear el nervio occipital colocando SC, 3 a 5 ml de lidocaína por detrás de la base del cuerno. (Fig.13)

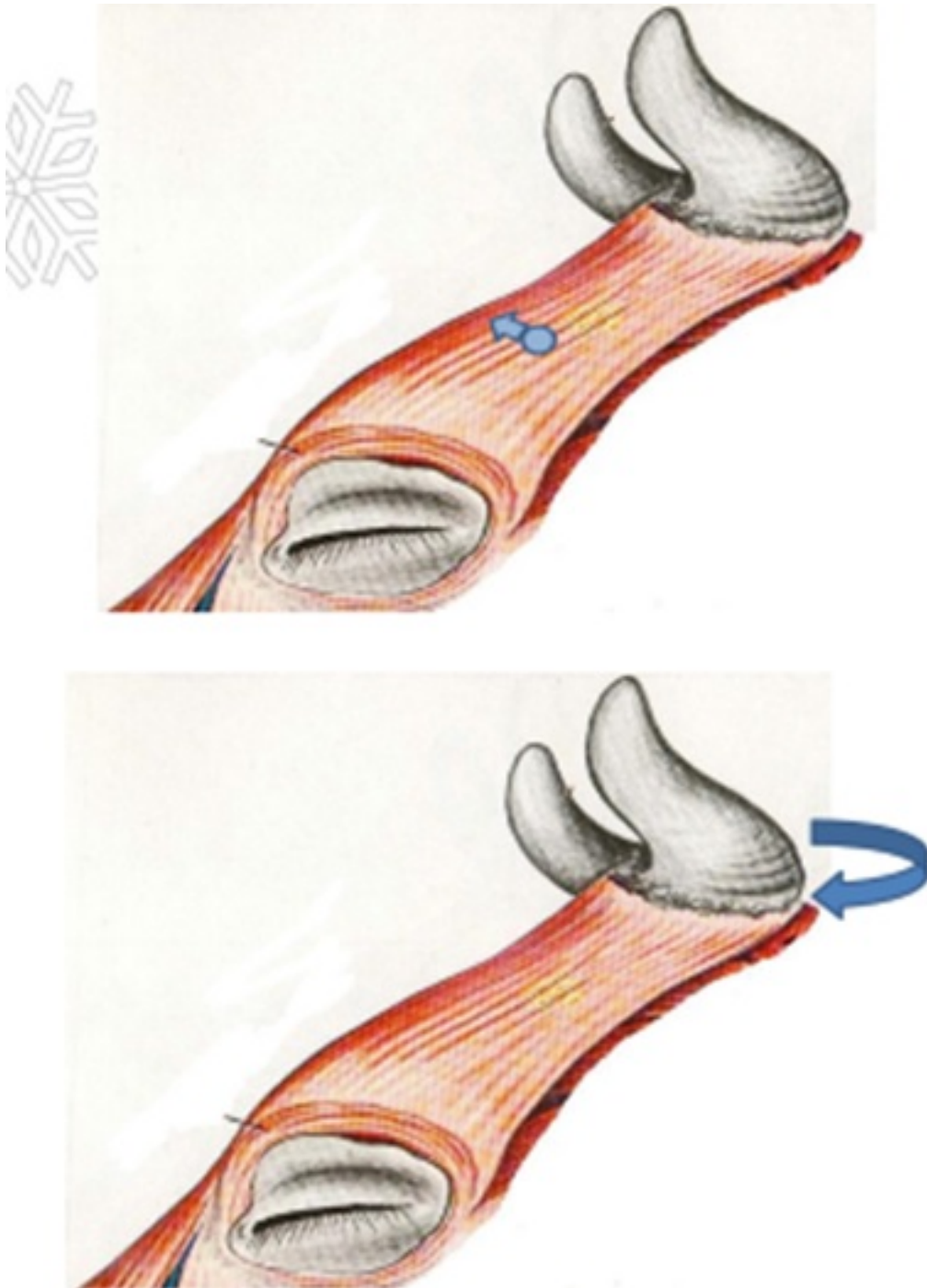
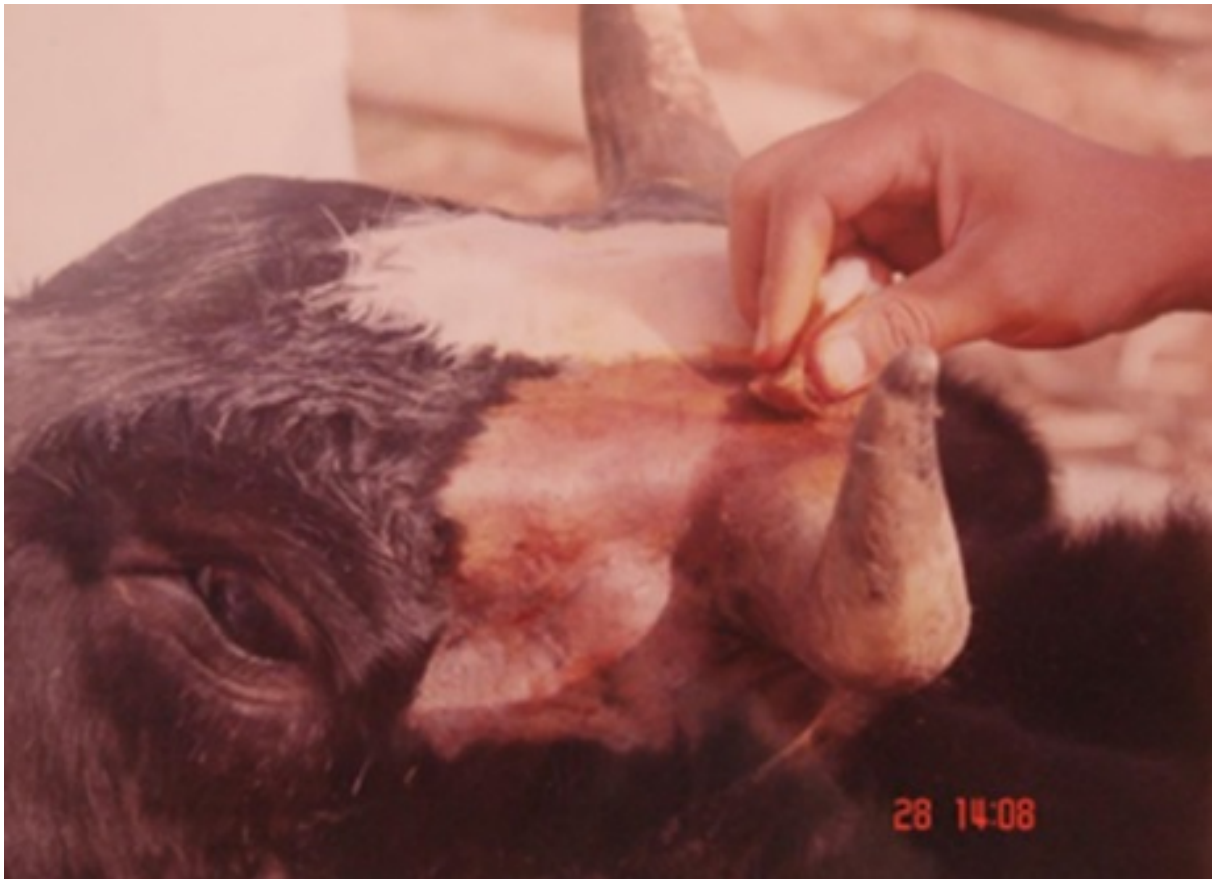

Fig. 13 Arriba, *Bloqueo Plajotin-Shitov*. Abajo *Bloqueo N. Occipital* **Procedimiento Quirúrgico**

Inmovilizar al animal en un brete u acondicionar mediante tres palos de 2 metros que deben enterrarse a una profundidad de 40 cm y colocados a una distancia de 30 cms. unirlos con un travesaño colocado a media altura según tamaño del animal, de tal manera permite fijar con la naricera y flexionado el cuello hacia el lado derecho como izquierdo, Dando una mejor comodidad para el cirujano.

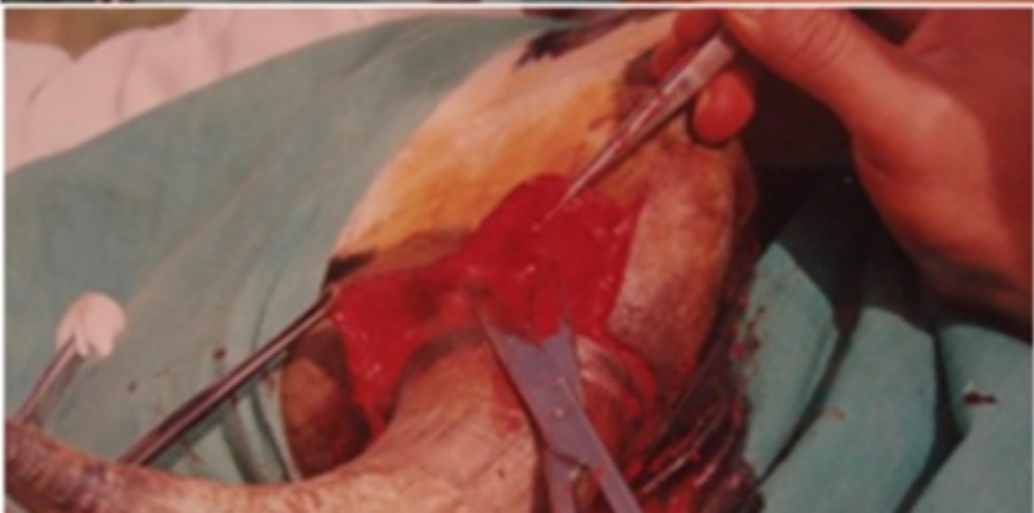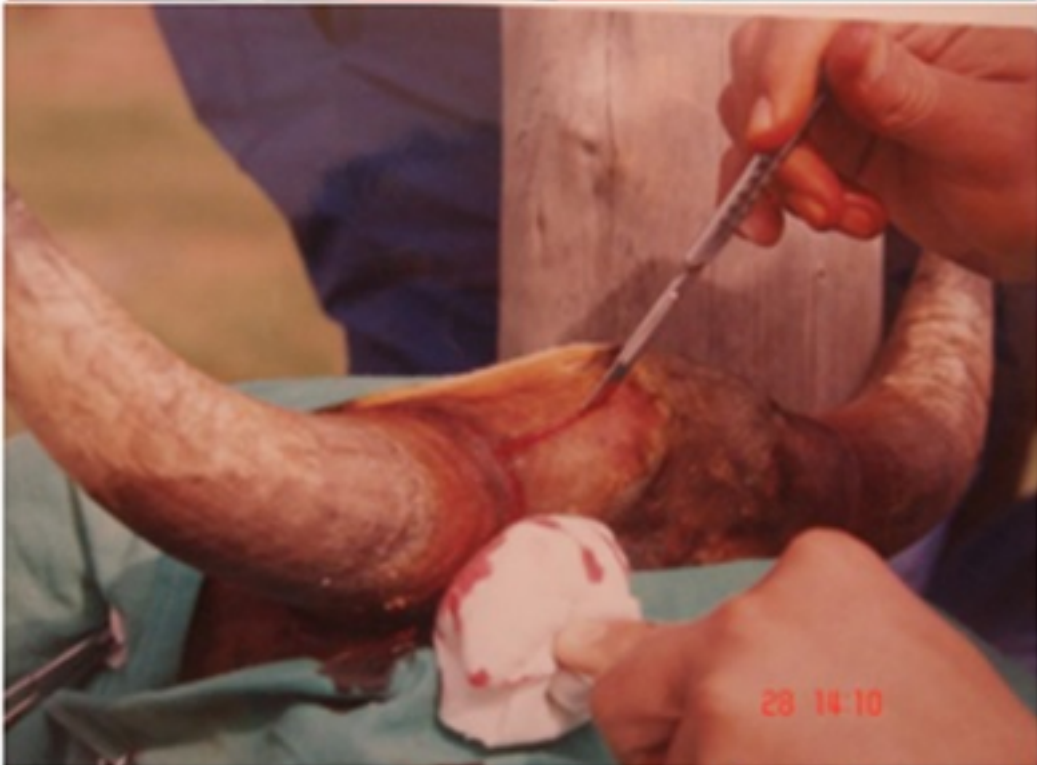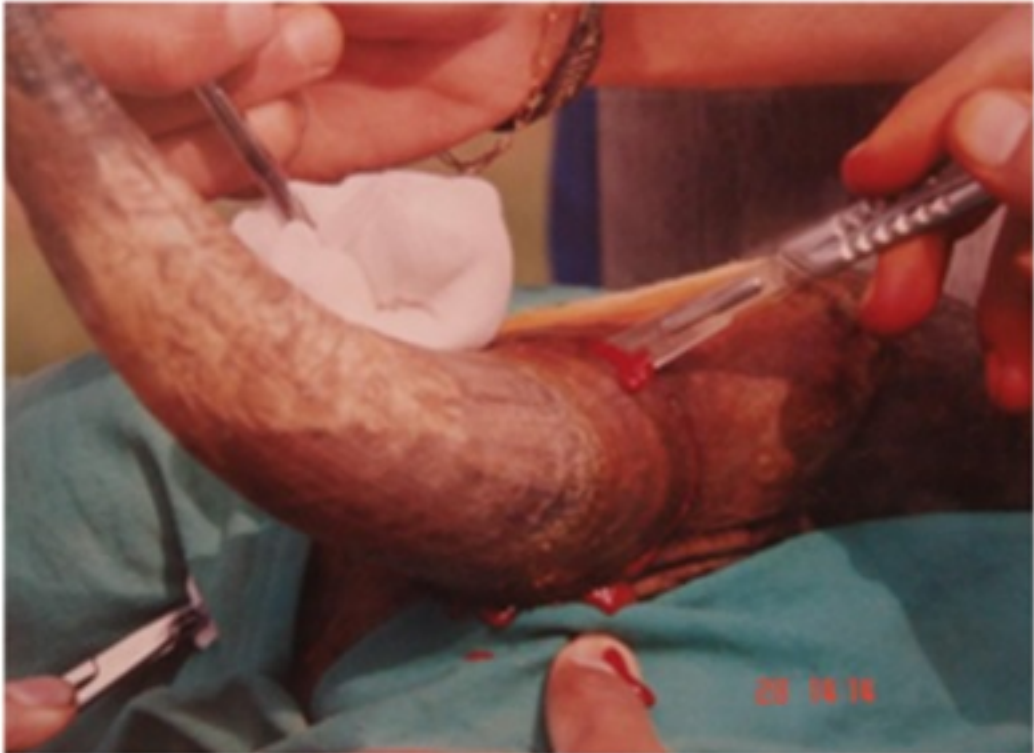Preparar el campo operatorio, rasurando desde los arcos superciliares hasta la región frontoparietal incluyendo la base de los cuernos.

Realizar la antisepsia del campo operatorio, con Yodopovidona en espuma limpiar con alcohol y repetir 2 a 3 veces.



Proceder a realizar el bloqueo del nervio cornual, plexo frontal y temporal y del nervio occipital según corresponda con la edad y tamaño de los cuernos. Esperar unos 15 min, colocar los campos operatorios y proceder a realizar los colgajos, los mismos que pueden hacerse de dos maneras:

Primera opción



Realizar un corte circular alrededor de la base del cuerno, inmediatamente por debajo del rodete coronario hasta llegar al hueso frontal, una segunda incisión parte desde la base del cuerno y en dirección frontoparietal (Nuca) unos 3 a 5 cm.

y la tercera hacia abajo y hacia delante partiendo de la base del cuerno y dirigiéndola en dirección del ángulo externo del ojo y del mismo tamaño que la anterior. Ambas, hay que repasarlas asegurándose que se hallan incidido todos los planos.

Separar los bordes de la herida mediante divulsión roma con tejiera o con la punta del bisturí hasta despegar el tejido que rodea la base del cuerno. Para minimizar la hemorragia se coloca una pinza de forcipresión a la altura de la cresta frontal presionando el área tanto del lado derecho como izquierdo, si la hemorragia aun continua se realiza la hemostasia por pinzamiento ligadura de las arterias del corion que se ubican craneal y caudal lo mismo las ramas de menor calibre, o simplemente mantenerlas comprimidas mediante presión con una torunda de gaza y algodón fijada con un pinza de Rochester Pean.

Una vez que se encuentra descubierta la base del cuerno se puede seguir dos caminos para el corte del cuerno desde su base, el primero; utilizando un serrote de costilla, colocándolo en la parte más alta y dando la orientación e inclinación correcta, se secciona el cuerno siguiendo el plano de la implantación cornual.

Si el corte se realizara por encima de su base será difícil e imposible aproximar los colgajos con una tensión adecuada, produciendo malestar en el animal y la dehiscencia de las mismas. y segundo; utilizando una sierra de corte de Lies, en el mismo sentido que la anterior.

Casi al concluir el seccionamiento del cuerno, se procede a realizar un torcimiento del cuerno girándolo hasta controlar la hemorragia y desprender la rama de la arteria cornual profunda.

Una vez seccionado la base del cuerno y se halla controlado la hemorragia de los vasos, se inicia el afrontamiento de los bordes de la herida mediante dos pinzas de Kocher haciendo tracción en sentido contrario de ambos lados mientras el ayudante empuja dorsalmente la base de la oreja lográndonos el afrontamiento

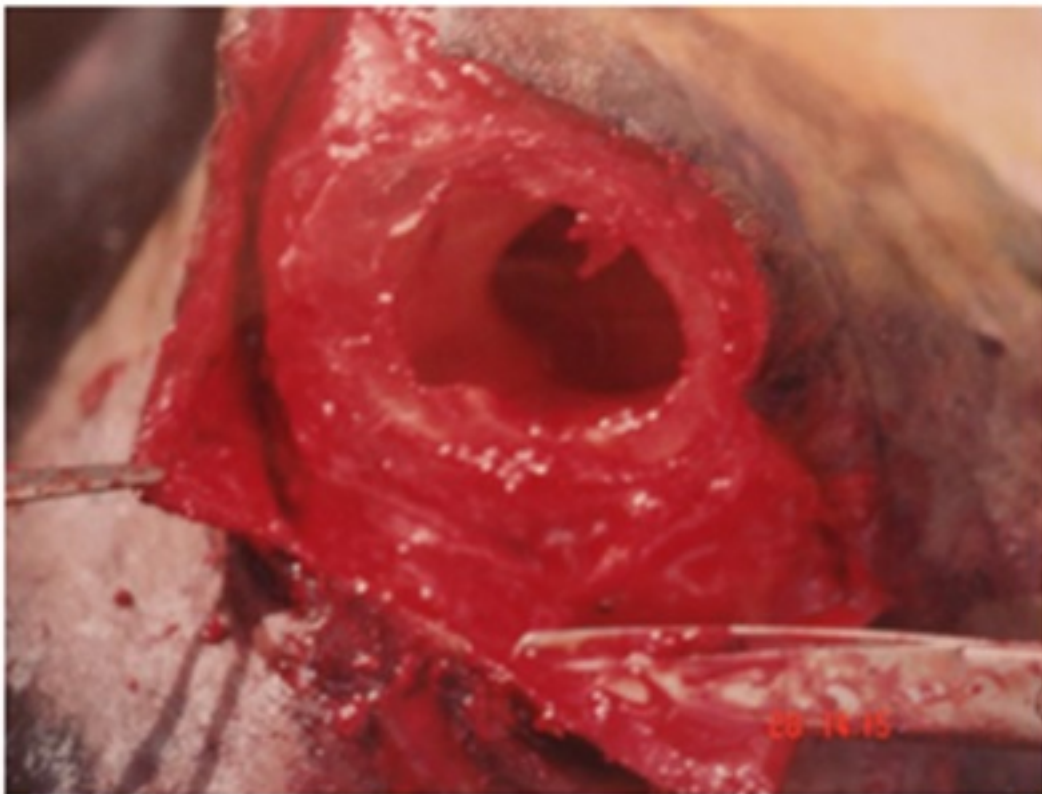
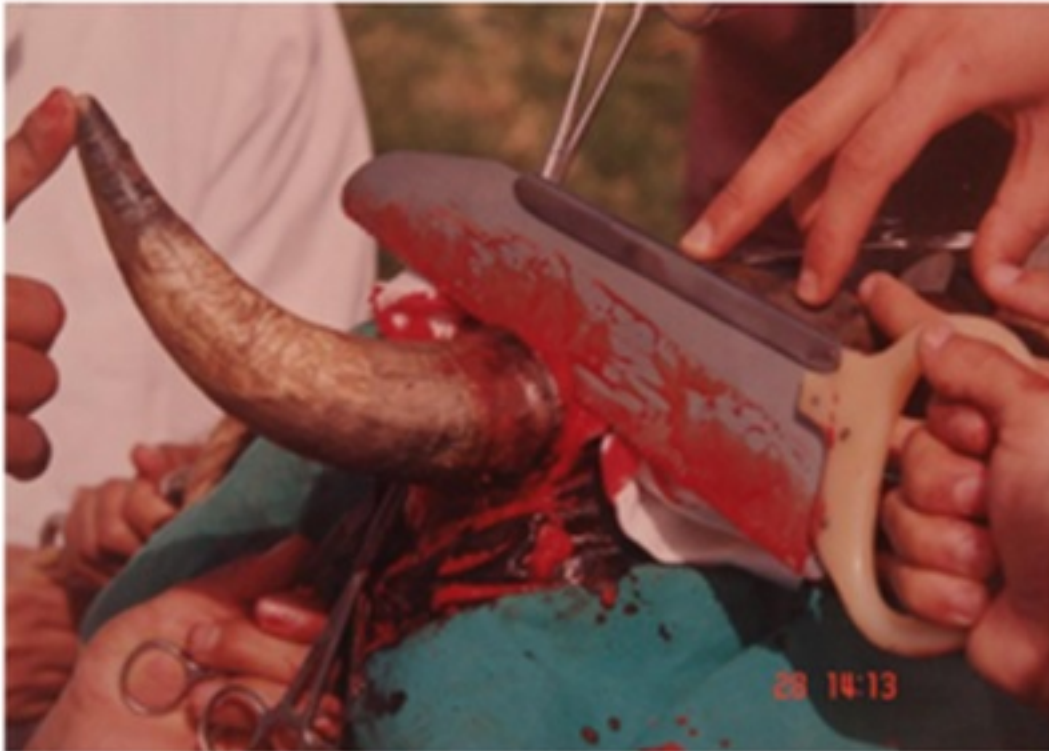Se inicia las suturas con material no absorbible como Polidiamina, (Nylon) de 0,60 y empleando agujas grandes rectas o de 3/8 de circulo, realizar puntos simples discontinuos ó puntos en X, que es lo que el autor prefiere, ó puntos en U vertical en animales menores donde la base del cuerno seccionado es de menor diámetro.

Es recomendable no utilizar puntos en U horizontal, debido a que comprime el pedículo

vascular subcutáneo cortando la irrigación, siendo la cicatrización lenta o produciéndose la dehiscencia de las suturas.

El primer punto debe de partir del centro y continuar hacia la parte dorsal y ventral de la incisión en forma alternada se prefiere realizar los nudos al final de las suturas para permitir darle una tensión adecuada a lo largo del borde de la herida.

Realizar el mismo procedimiento en el lado contralateral.



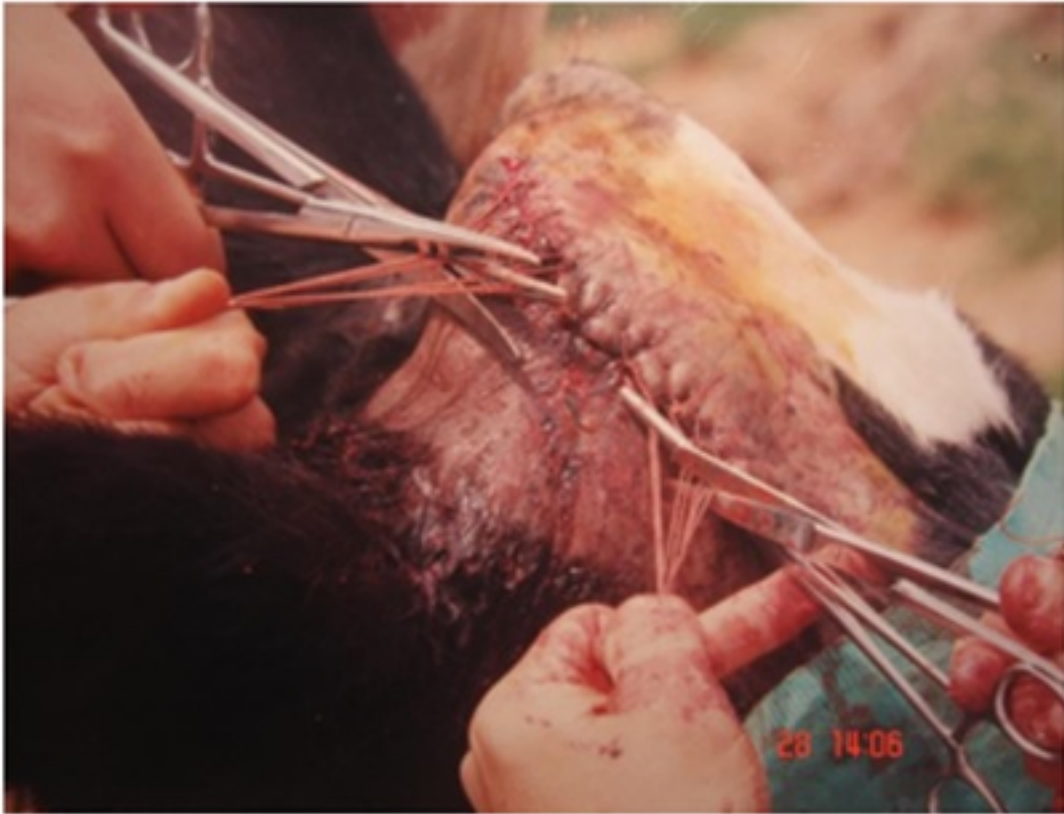Segunda opción

Realizar una incisión elíptica, el primer trazo se parte desde la región frontoparietal (cresta frontal) a unos 5 a 8 cm. de la base del cuerno, esta se curva rostroventralmente y contorneando la base del cuerno en la porción

Posterior e inmediatamente debajo del rodete coronario y siguiendo la dirección de la cresta frontal unos 5 a 7 cm. La segunda comienza desde el punto más alto y del mismo punto se inicia la primera, se continua por la parte rostral del cuerno aproximadamente a 1 cm. de su base donde se une con la primera en ventral (Fig. 14).

Las incisiones se tienen que profundizar hasta el hueso y sus bordes se separan por disección roma. Colocar la sierra de Lies desde la base y realizar el corte por fricción hasta seccionar la base del cuerno y desprenderlo, la fricción permite cauterizar los vasos a medida que se va cortando, es preferible no realizar interrupciones durante el corte.

Seccionado el cuerno se procede a aproximar los tejidos. Controlar la hemorragia y proceder a aproximar los bordes de la herida, realizar el mismo patrón de sutura descrita en la opción 1.



Realizar el mismo procedimiento en el lado contralateral. Colocarle un parche de esparadrapo.

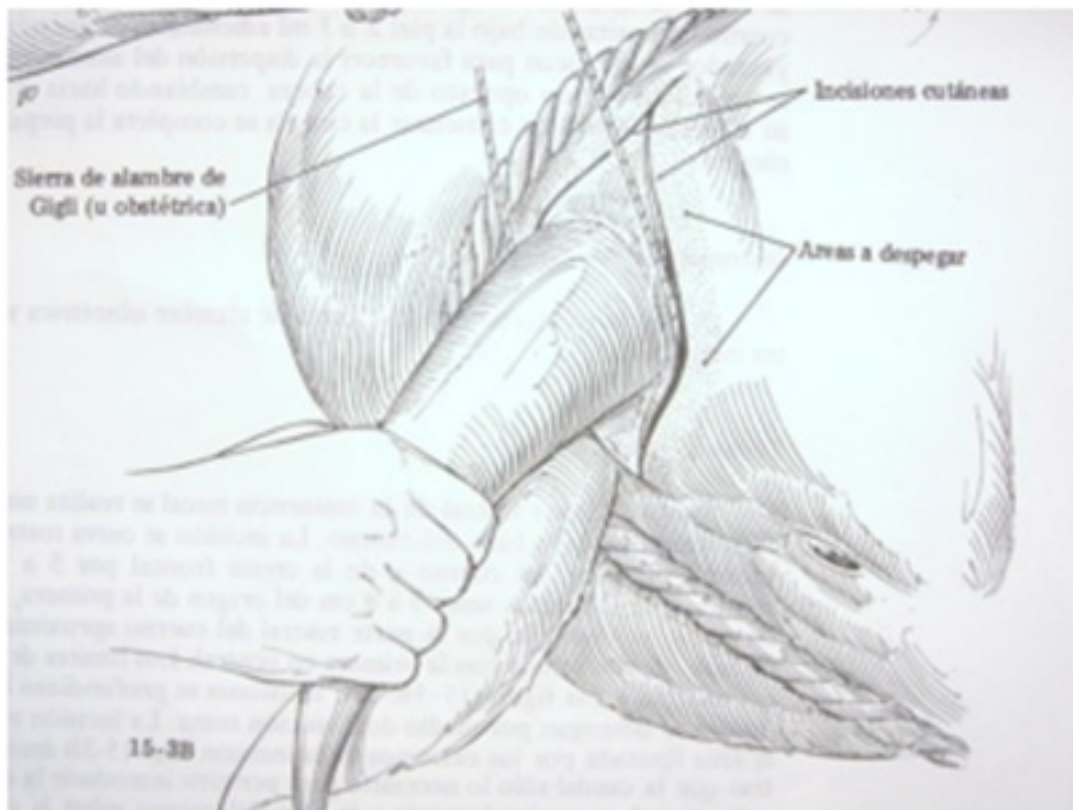


Fig. 14 *Incisión elíptica de la piel y colocación de la sierra de Gigli* **Tratamiento postoperatorio**

Terminada la intervención se procede a limpiar con agua oxigenada, antisépticos y aplicar un antibiótico local y repelente para moscas, u opcional colocarle un parche de esparadrapo.

El tratamiento sistémico debe incluir Antibióticos y Analgésicos por los próximos 4 a 5 días.

Complicaciones postoperatorias inmediatas

Si la hemorragia fue abundante durante la cirugía, se observará salida de sangre por los orificios nasales en las primeras 8 horas la cual carece de importancia, otras complicaciones son la dehiscencia de suturas cuando se aplico demasiada tensión y la sinusitis.

Técnica de despunte o cuernos de inflexión

Se refiere a la eliminación de las puntas de los cuernos del ganado adulto es conocida como cuerno de inflexión o despunte, este procedimiento, es de poco valor para prevenir la gravedad de las lesiones infringidas.



Autor: Josè Goicochea Vargas

Fuente: zoovetesmipasion.com
