

## Estudio de 50 casos de hepatozoonosis en caninos naturalmente infectados en el Gran Buenos Aires, Argentina.

Vet. Arg. ? Vol. XXIX ? N° 293 ? Septiembre 2012.

Pérez Tort, G\*.; Petetta, L.\*

### Resumen.

El objetivo de este reporte es la descripción de los signos clínicos que presentaron 50 caninos afectados por *Hepatozoon canis* que concurren al Hospital Veterinario de Virreyes entre 2007 y 2008.

*Palabras clave: caninos, Hepatozoon canis, signos clínicos.*

### Description of 50 cases of canine hepatozoonosis in dogs naturally infected in Great Buenos Aires, Argentina.

Abstract: The objective of this report is the clinical description of 50 dogs naturally infected with *Hepatozoon canis*.

*Key words: dogs Hepatozoon canis, clinical signs.*

\*Facultad de Ciencias Veterinarias de la Universidad de Buenos Aires.

Hospital Veterinario de Virreyes Acceso Norte 2502, San Fernando. Prov. Buenos Aires, Argentina.

*gabrielapt@gmail.com*

### Introducción:

La Hepatozoonosis es una enfermedad que ha cobrado gran difusión en los últimos años. *Hepatozoon* spp. es un protozooario del phylum Apicomplexa, que parasita los glóbulos blancos de los perros. Su transmisión ocurre por la ingestión de garrapatas que contengan ooquistes esporulados. En la actualidad se han identificado dos especies de *Hepatozoon*: *H. canis* es transmitido por *Rhipicephalus sanguineus* y *H. americanum* por *Amblyoma maculatum*. El *H. americanum* es mucho más patógeno y puede ser letal. Entre *H. canis* y *H. americanum* hay diferencias de morfología, acción patógena, tropismo por distintos tejidos, y signos clínicos. En Argentina tenemos *H. canis*, que es menos patógeno, y por lo general requiere la presencia simultánea de otra enfermedad infecciosa, parasitaria (toxoplasmosis por ej) o traumática para que se acentúen los signos clínicos. El perro se infecta cuando ingiere una garrapata que contiene ooquistes esporulados. Los esporozoítos se liberan en el tracto digestivo del perro, penetran la pared del intestino y son transportados por la sangre o la linfa al hígado, ganglios linfáticos, riñones, médula ósea y músculo donde ocurre la esquizogonia. Se producen numerosos merozoítos, algunos de ellos entran en los neutrófilos y monocitos y se transforman en gametocitos. Al succionar la sangre de un perro una garrapata ingiere una cantidad de sangre con gametocitos que se liberan en el intestino de la garrapata. Tiene lugar la gametogonia y la unión del microgameto y microgameto, se forma un cigoto móvil que se dirige al hemocele de la garrapata, tiene lugar la esporulación de los ooquistes que evolucionan hasta hacerse

infectantes, Ooquistes esporulados es decir con esporozoítos, o sea infectatantes, en la cavidad de la garrapata y prosigue el ciclo. El Diagnóstico presuntivo se orienta por la anamnesis: el contacto con garrapatas es imprescindible. El dato de anamnesis "tuvo garrapatas" para buscar la presencia del hemoparásito síntomas y signos: hipertermia, anemia, polidipsia, poliuria, transtornos motrices de miembros posteriores, postración. Radiografías: Formación perióstica de hueso nuevo resultado posiblemente de la inflamación del músculo cerca de los puntos de inserción. La osteopatía está representada por proliferación perióstica diafisaria. Estas lesiones se dan más en animales jóvenes. Hallazgos de laboratorio en Hepatozoonosis: proteinuria, anemia, leucocitosis (este hallazgo es muy frecuente), aumento de FAS. La certeza diagnóstica se alcanza por visualización de los esquizontes en distintos órganos y tejidos por histopatología o improntas de órganos) pero sobretodo por el hallazgo de los gametocitos en los glóbulos blancos. Estos pueden observarse desde el día 28 post infección si bien hay casos en que no aparecen hasta 40 días post infección. El porcentaje de parasitación es muy variable (de 0,5 a 90%) por lo cual se recomienda revisar 500 GB. La sangre se extrae de venas o de la cefálica o safena se realiza el frotis inmediatamente o puede recogerse en tubo de microhematocrito de modo tal de realizar una concentración de GB para facilitar la visualización de los gametocitos. No conviene refrigerar la sangre. Los frotis se pueden colorear por distintas técnicas: May Grunwald, Giemsa o con Giemsa o con T 15. *Hepatozoon* puede ser un mero hallazgo o responsable de una enfermedad severa. El objetivo de este trabajo es el reporte de los aspectos clínicos de la Hepatozoonosis canina en la zona del Gran Buenos Aires, Argentina.

### **Materiales y métodos.**

Se incluyeron 50 animales que ingresaron al hospital Veterinario de Virreyes durante 2007 y 2008 llevados por sus propietarios a un control veterinario, que presentaron o no signos clínicos de la enfermedad que tuvieron o hubieran tenido garrapatas por más de 20 días (observación directa y recuento), se interrogó a los propietarios sobre la presencia de garrapatas en el pasado, con presencia de *Hepatozoon canis* en sus exámenes sanguíneos.

Diseño experimental: Se extrajo 1 ml de sangre con EDTA de la vena cefálica antebraquial o safena externa mediante una aguja de 0,80x 2,5. Se realizó un frotis coloreado como ya se ha descrito en Introducción, revisándose 500 glóbulos blancos para determinar el porcentaje de parasitación, se realizó el examen objetivo general y particular de los enfermos. A los enfermos con claudicación de uno o más miembros se les realizaron placas radiográficas. Se consignaron los datos en una planilla por perro.

### **Resultados.**

Se incluyeron en este estudio 22 machos y 28 hembras, de edades comprendidas entre 2 meses y 17 años, pertenecientes a diversas razas y también indefinidos. Se constató la presencia o ausencia de garrapatas: se encontraron *Rhipicephalus sanguineus* más de 50 por animal en 28 caninos, menos de 50 garrapatas en 3 de ellos. Interrogados los

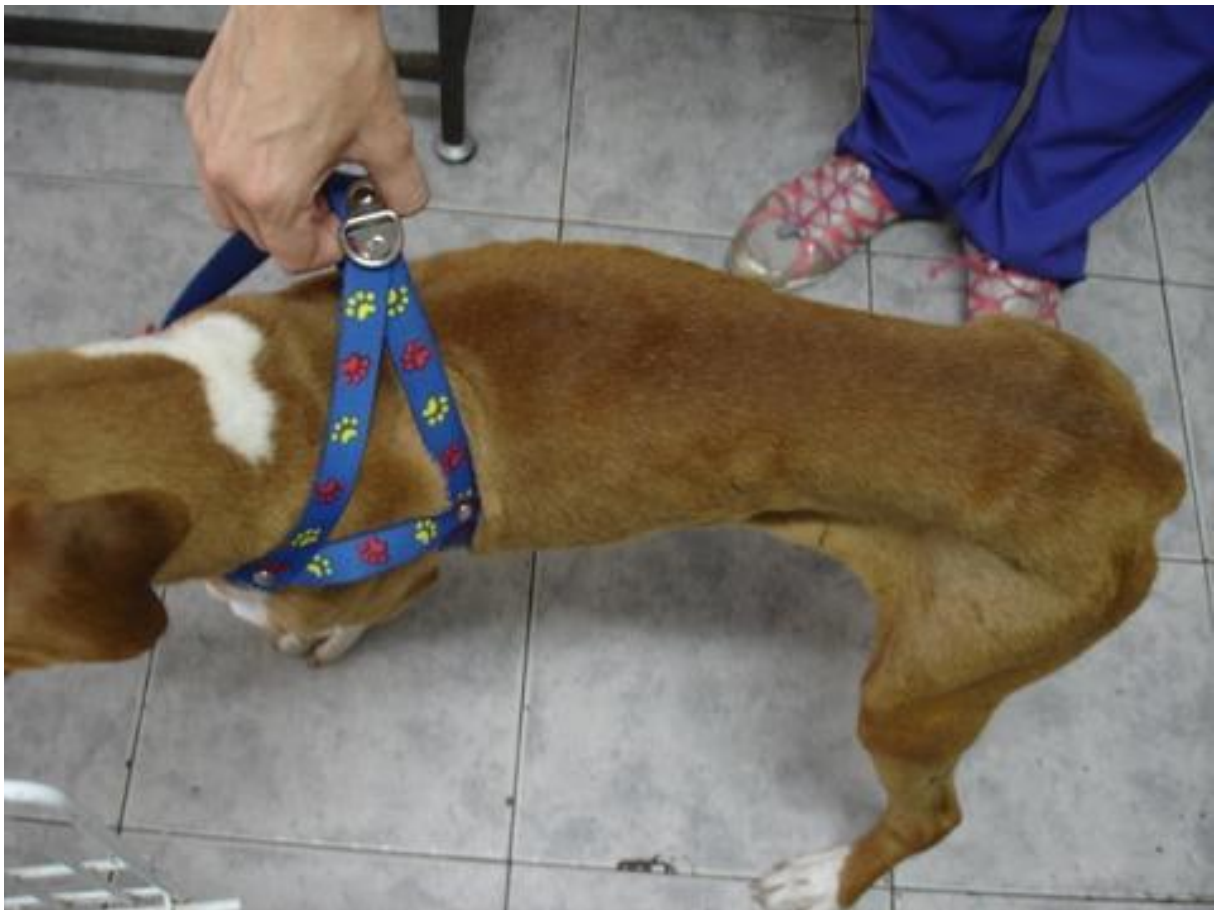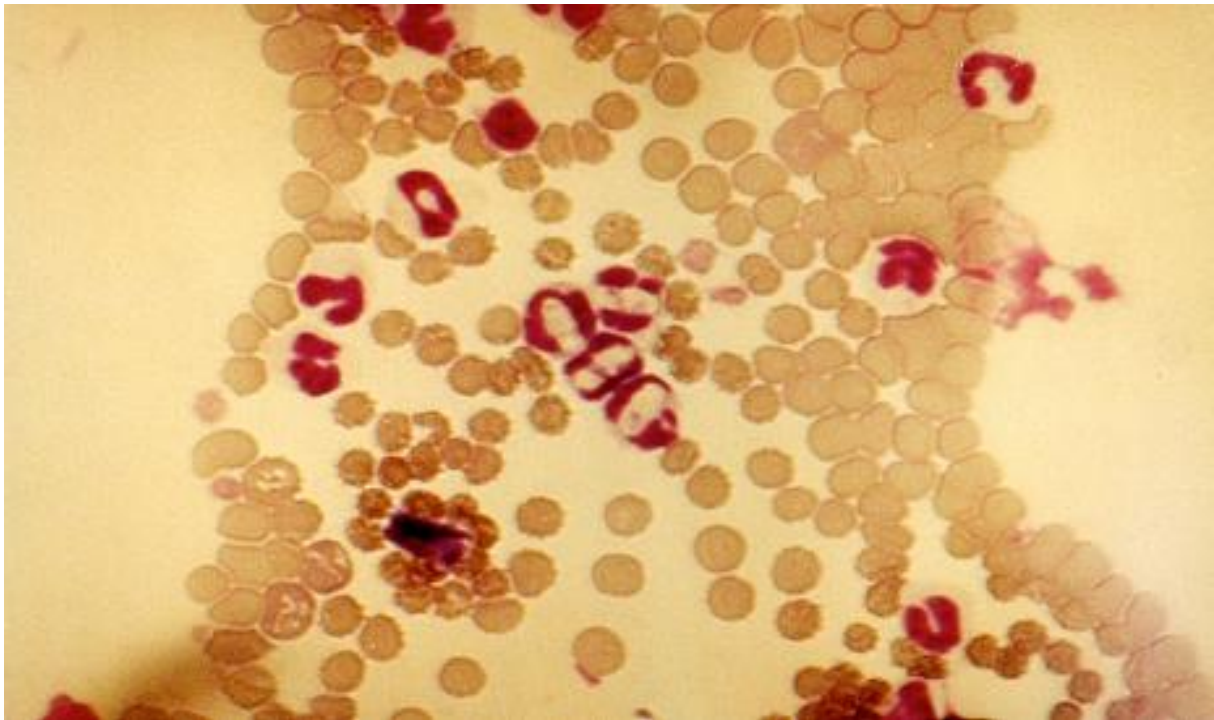
propietarios sobre la presencia de garrapatas, los dueños mencionaron presencia de garrapatas en 13 animales, los dueños manifestaron desconocer contacto con garrapatas: en 6 animales. Las patologías concomitantes de los caninos fueron las siguientes: Gastroenteritis: 6 perros, Distemper: 8 perros; Balanopostitis supurativa: 1, Sarna sarcóptica: 2 mala cuida desnutrición: 1, Infección urinaria: 4, TVT: 1 piodermia: 2, tumor prostático: 1, metástasis pulmonar: 1, parasitosis intestinales con signos clínicos por *Ancylostoma caninum*: 3, sin otras enfermedades concomitantes: 20. El número de caninos afectados por los siguientes signos fueron: Anemia 26, pérdida de peso: 17, anorexia 14, debilidad 13, depresión 9 fiebre: dolor muscular 5, periostitis 2, sin signos: 8, linfadenopatía 4, signos neurológicos 2, hepatomegalia 1, esplenomegalia 1. Porcentajes de presencia de gamontes en sangre: del 0,10% al 52% de los fagocitos en todos los animales.

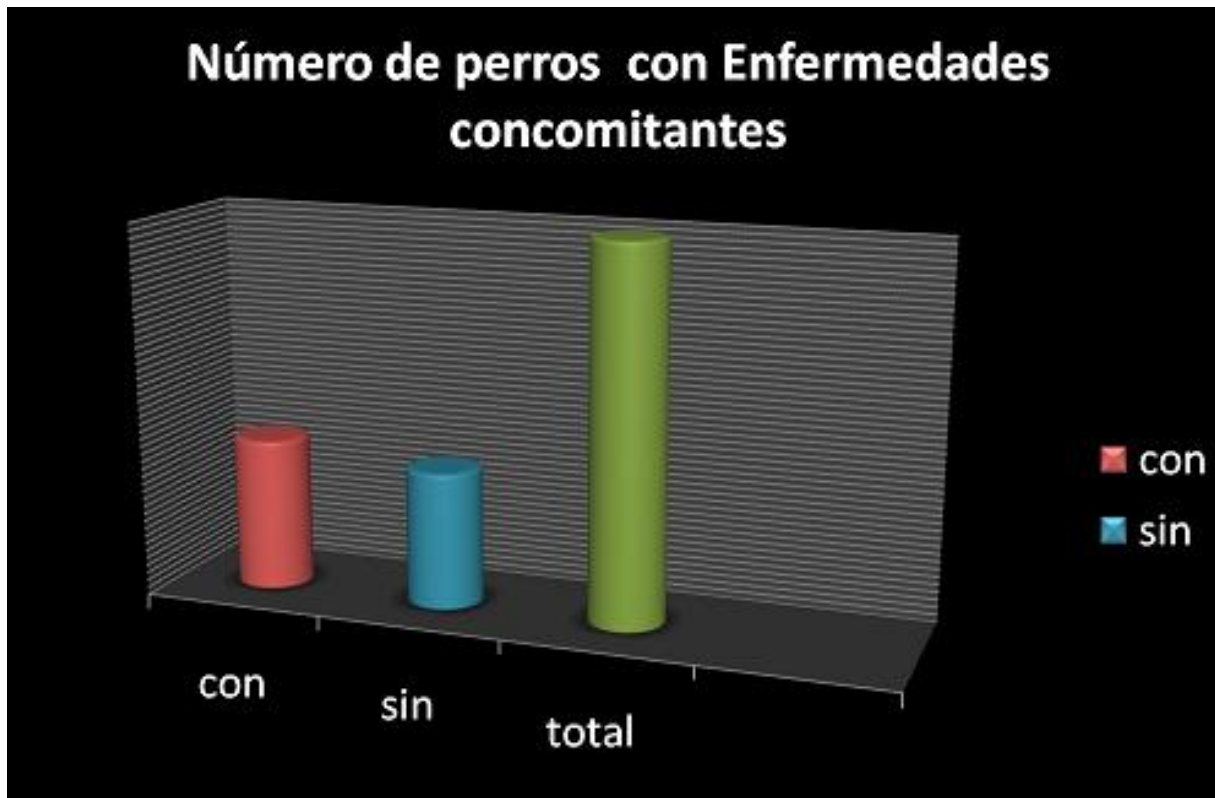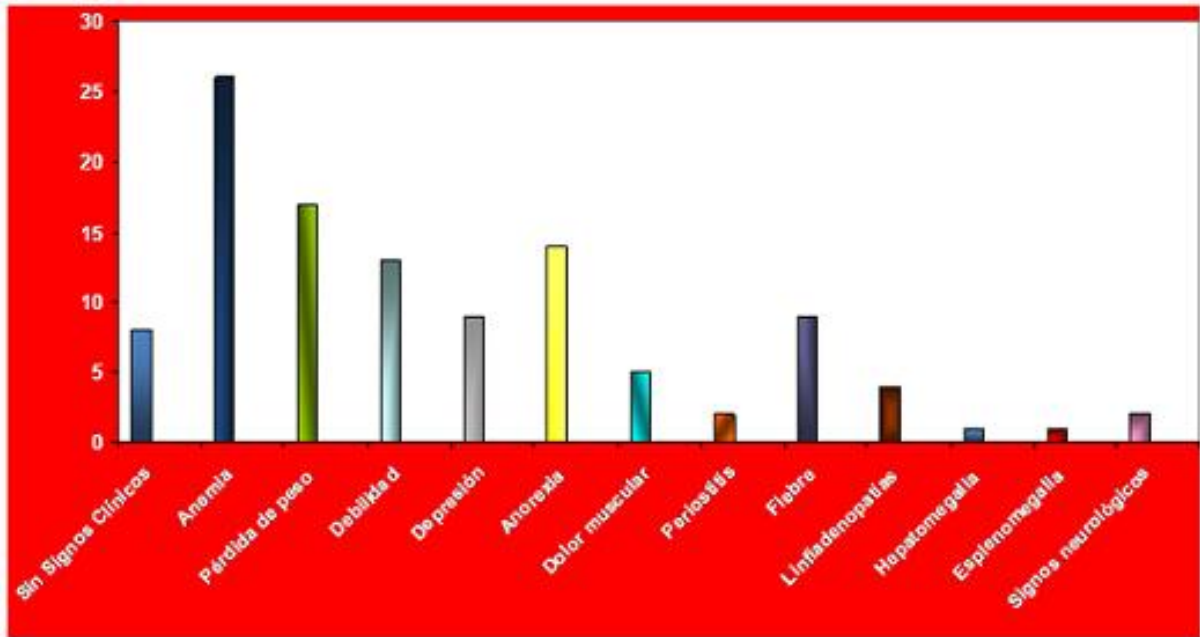
Discusión: Es de destacar que a diferencia de otras publicaciones sobre esta enfermedad en 42 animales hubo signos clínicos, incluso en animales adultos, es decir que *Hepatozoon canis* ha sido patógeno para 42 de los 50 perros que incluimos en este estudio, 20 de los cuales no tenían enfermedad alguna asociada. Estos hallazgos hacen sospechar que podríamos tener en Argentina una cepa patógena de *Hepatozoon canis* capaz de producir *per se* signos de enfermedad.

### **Conclusión.**

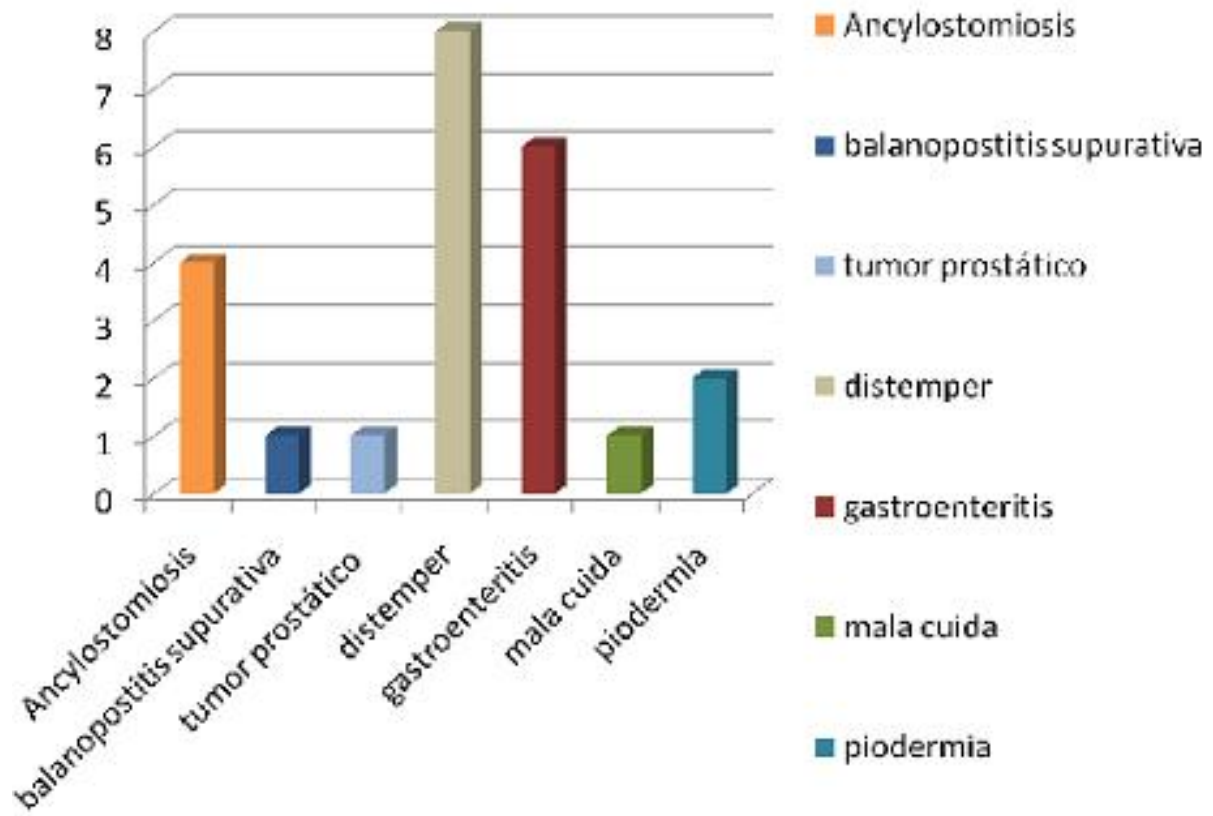
Los hallazgos clínicos son coincidentes con los de la bibliografía consultada pero es de destacar la presencia de signos clínicos en ausencia de enfermedades concomitantes, si bien se hallaron portadores asintomáticos. La frecuencia de aparición de *Hepatozoon canis* en los caninos del gran Buenos Aires está asociada a la fuerte parasitación con *Rhipicephalus sanguineus* y es un argumento más para luchar contra esta ectoparasitosis.

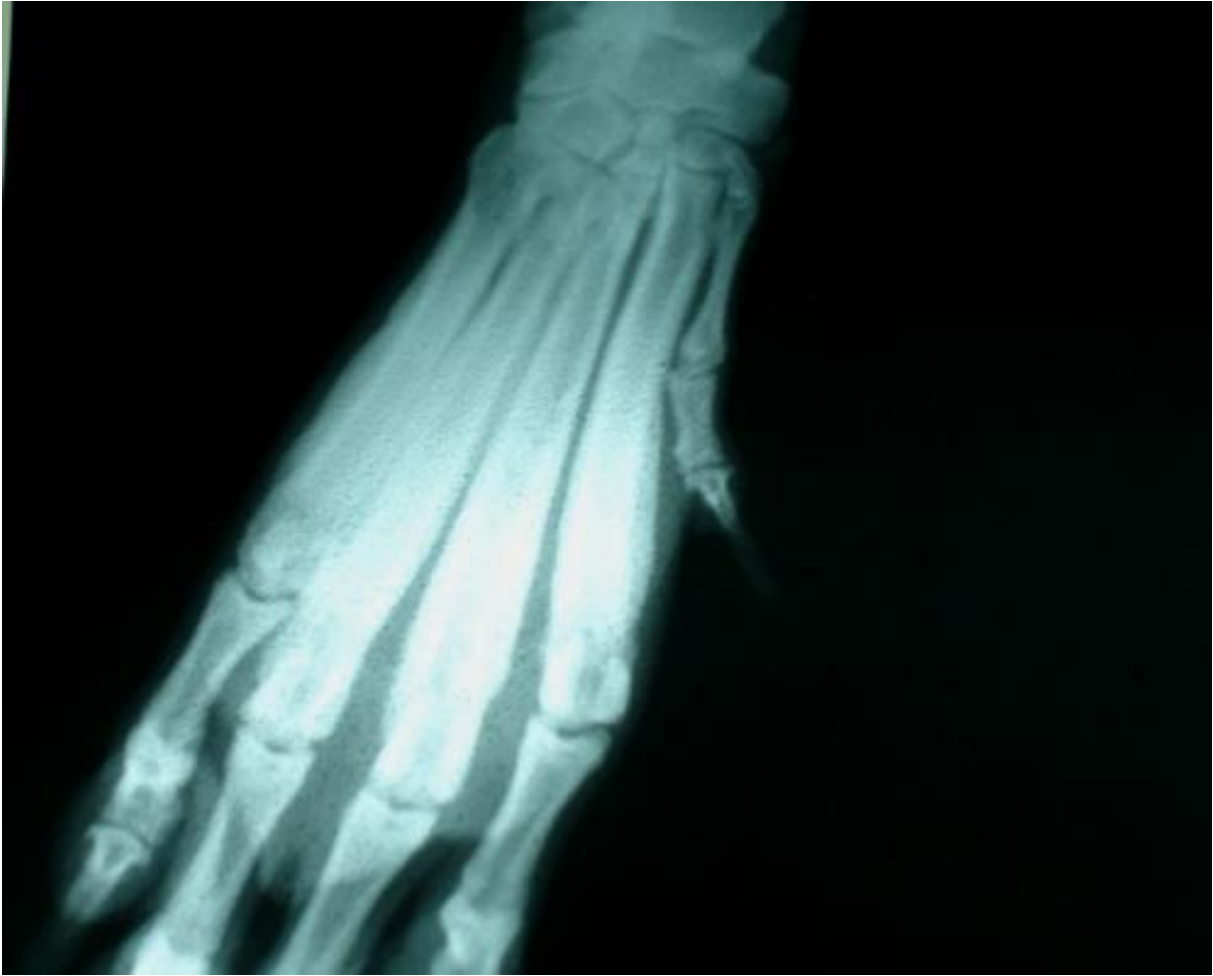Perros con Signos de hepatozoonosis.





### Número de perros con enfermedades concomitantes





Osteopatía: proliferación perióstica diafisaria.

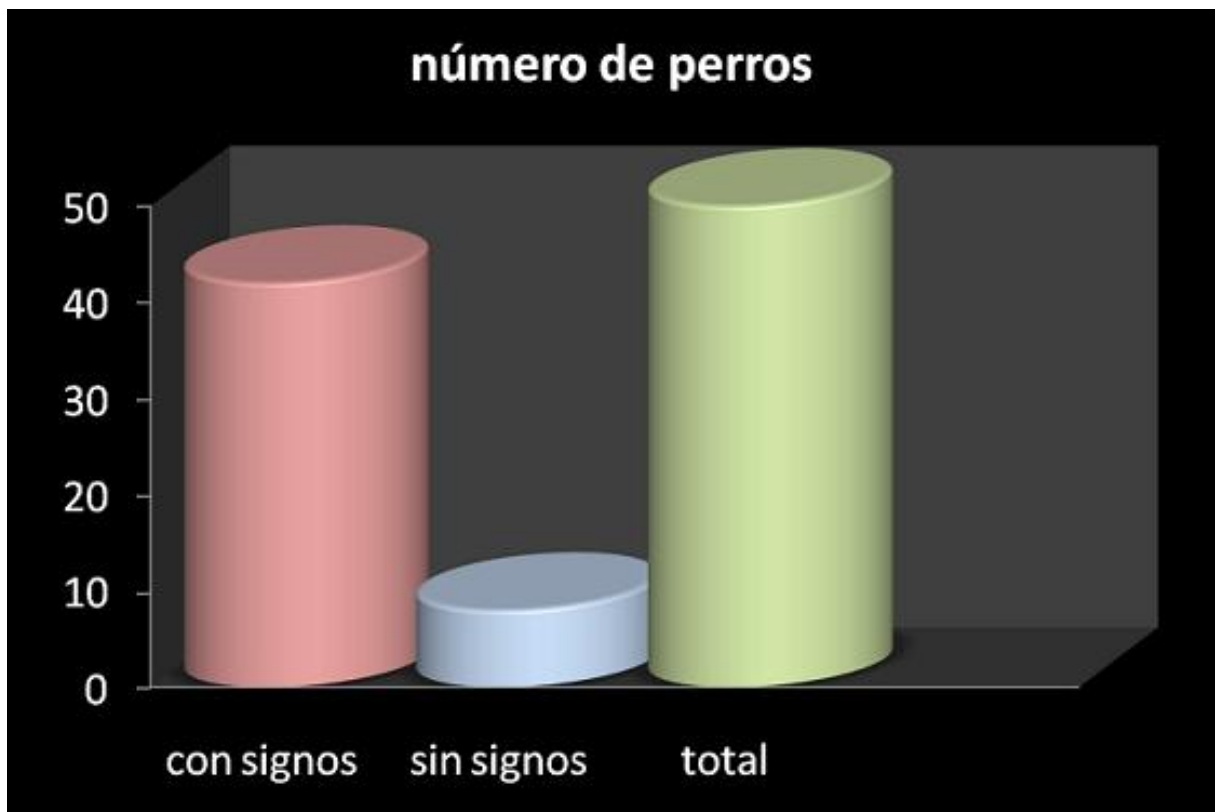
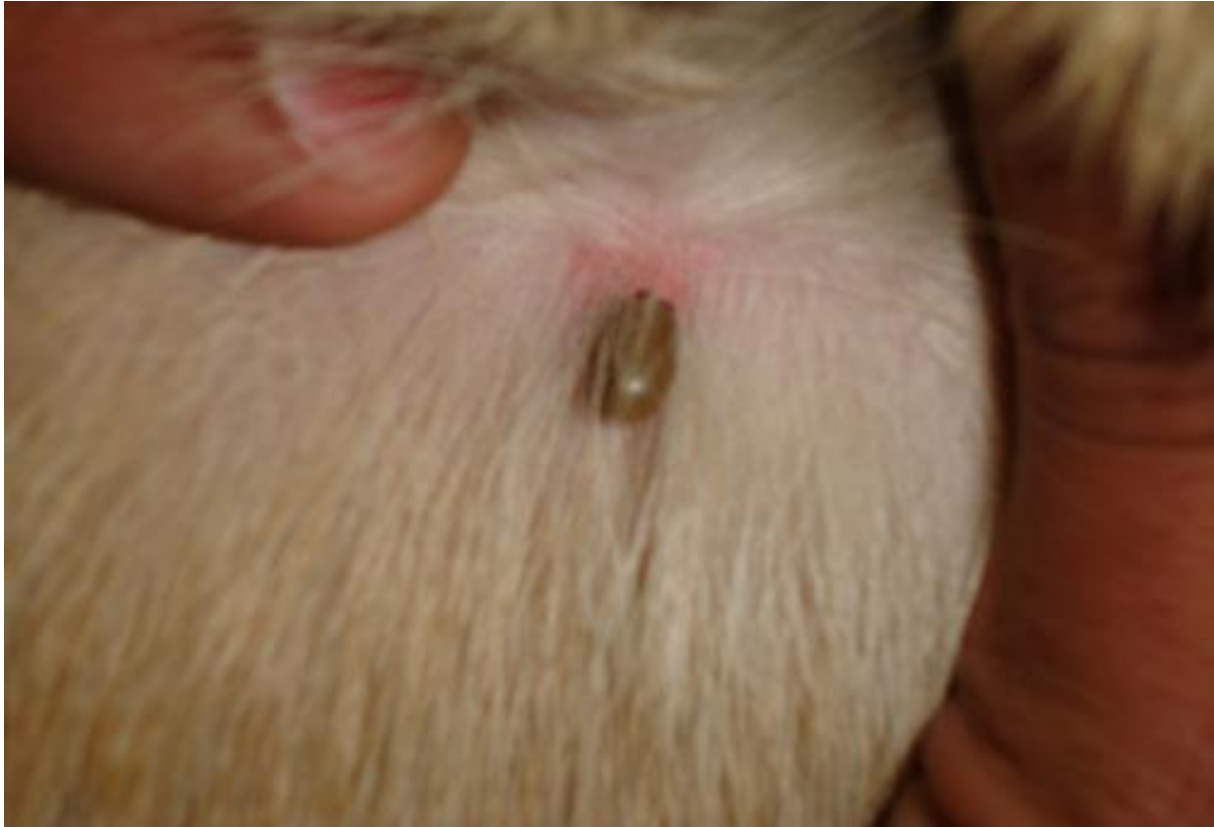
Larva de Rhipicephalus



Kenogina y huevos. Foto original.





Perros con signos de hepatozoonosis. Bibliografía.

1. BANETH G. 2008 Hepatozoonosis canina en Enfermedades Infecciosas del perro y del gato, Greene, Ed Intermédica , BS As Argentina, capit 74: 766-779
  2. EIRAS, D.F 2006: Hemoparásitos caninos en Buenos Aires VI Congreso Nacional de AVEACA
  3. HERNÁNDEZ, H. ESARTE, M. 2006 "Hepatozoonosis canina. Descripción de dos casos "- Veterinaria Argentina Vol XXIII N° 221 64-76
  4. LEVYN, ND. 1985 "Veterinary protozoology "Iowa State University Press Ames.
  5. LLOYD, S.; SMTHJ. 2001 "Activity of Toltrazuril and Diclazuril against *Isospora* species in kittens and puppies" Veterinary Record 148,509-511
  6. MAMINSKA, M. E. 156. "Hepatozoonosis canina" 2003 Veterinaria Argentina Vol. XXIII N° 193: 150
  7. OTRANTO, D. ET AL 2010 "Prevention of endemic canine vector borne diseases using imidacloprid 10% and permethrin 50% in young dogs 5 th Symposium of CVBD World Forum in New York City, USA april 12-15 2010.
  8. OTRANTO, D. ET AL 2011 Parasites & Vectors 2011 4:55
  9. PALUDO G. R.; et al 2003 *Hepatozoon* spp: report of some cases in dogs in Brasilia, brazil. Vet. Par. 118243-248
  10. PÉREZ TORT, G. WELCH, E. 1998 Enfoque clínico de las Enfermedades parasitarias del perro y del gato . Agrovet .
  11. PÉREZ TORT, G et al 2007 Primera descripción de un brote de hepatozoonosis en un refugio de perros y su tratamiento mediante una formulación de toltrazuril especialmente preparada para caninos Veterinaria Argentina Vol XX N 235 pag 388-398
  12. ROMMEL, M.; ET AL. 1986 "The use of Toltrazuril-medicated food to prevent the development of *Isospora* and *Toxoplasma* oocysts in dogs and cats". Symp Biol Hung 33:445-449.
-