

Palatoplastia modificada como tratamiento del síndrome braquiocefálico.

Vet. Arg. -Vol. XXIX ? N° 291 ? Julio 2012.

Luis Pérez Fernández*.

Resumen.

El paladar blando elongado es una anomalía congénita que afecta fundamentalmente a razas braquicefálicas. La excesiva longitud del paladar blando, unida a otras alteraciones estructurales de la anatomía nasal y faríngea, producen una dificultad inspiratoria crónica y distres respiratorio que tiene como consecuencia una serie de signos respiratorios y digestivos de difícil tratamiento si no se resuelve de manera quirúrgica.

En el momento de la inspiración, el velo del paladar, que tiene exceso de longitud, es absorbido hacia el interior de la glotis, obstruyendo la entrada de aire. Ésto, unido a la estenosis de las narinas y, en algunos casos, a la eversión de los sáculos laríngeos, producen lo conocido como síndrome del braquicefálico.

El tratamiento va encaminado a limitar o eliminar esta obstrucción además de favorecer la entrada de aire resolviendo de manera quirúrgica la estenosis de narinas y realizando la palatoplastia y resección de los sáculos.

Tradicionalmente se realiza el acortamiento del paladar blando hasta la zona de las amígdalas, ó estafilectomía, lo que implica la disminución de la longitud del mismo pero no del grosor. La técnica FFP (Folded Flap Palatoplasty) o palatoplastia modificada, implica además, la disminución del grosor del paladar blando, lo que disminuye de una manera evidente la obstrucción a la entrada de aire.

Palabras clave: Síndrome braquicefálico, palatoplastia modificada, perro.

Summary.

Elongated soft palate is a congenital disorder mainly affecting brachycephalic dog breeds. During inspiration, the soft palate is absorbed towards the rim of the glottis, thus obstructing the laryngeal airway.

This elongated soft palate, together with stenosis of the nasal orifices and, in some cases, everted laryngeal saccules, lead to a condition known as brachycephalic airway syndrome (BAS).

The treatment of the BAS is aimed at alleviating or correcting the airway obstruction as well as favouring air entry by enlarging (correcting) surgically the stenotic nares, in addition to palatoplasty and resection of the laryngeal saccules.

The conventional technique has traditionally been based on the shortening of the soft palate up to the tonsillar zone (*staphylectomy*), which reduces the length of the soft palate, but not its thickness. The Folded Flap Palatoplasty (FFP) or modified palatoplasty adds the reduction of the palate thickness too, thus further reducing the airway obstruction and improving the symptoms.

Key words: Brachycephalic airway syndrome, modified palatoplasty, dogs.

*GPCert SAS (General Practitioner Certificate Small Animal Surgery).

C.V. TARTESSOS S.A.T.C.O.V. (Servicio Ambulatorio de Traumatología, Cirugía y Ortopedia Veterinarias).

Fátima Blesa Bejarano. C.V. TARTESSOS

Virgen del Loreto, 11. 41950 Castilleja de la Cuesta, Sevilla.

Tel. +34 954 162 152

satcov@gmail.com

Introducción.

El síndrome del braquiocefálico presente 3 componentes fundamentales:

1.- Componente nasal: la estenosis de las narinas impide la correcta entrada del aire en las fosas nasales que además tienen un sobrecrecimiento de los pliegues.

2.- Componente naso/oro-faríngeo: El paladar blando, además de tener excesiva longitud tiene un exceso de grosor. La macroglosia y los pliegues exuberantes de la mucosa, hacen que los esfuerzos inspiratorios permanentes y las regurgitaciones provoquen además una inflamación crónica en la zona.

3.- Componente laríngeo: La aspiración del paladar blando en la glotis y la vibración del mismo provoca la eversión de los sáculos laríngeos que pueden dar lugar, en los casos más graves, a la parálisis y colapso laríngeo.

La unión de estos 3 componentes dan lugar al aumento de la resistencia al paso del aire inspirado, apareciendo un distress respiratorio origen de problemas de oxigenación y ciertos problemas digestivos, encontrando síntomas como ronquidos, ruidos inspiratorios, intolerancia al ejercicio y al calor, cianosis y sincopes; y como signos digestivos, los que encontramos con mayor frecuencia son regurgitaciones y vómitos de comida sin digerir, habitualmente.(10).

Es indispensable establecer un protocolo diagnóstico previo a la cirugía del síndrome puesto que podemos encontrar otras anomalías asociadas, como hernias de hiato, esofagitis por reflujo, hipoplasia ó estenosis de tráquea que pueden interferir con los resultados de la cirugía.

Suele ser necesario tan solo el estudio radiológico y endoscópico de la cavidad oral, faringe laríngeo y tráquea del paciente, aunque en algunos casos, la información brindada es escasa en relación con técnicas de diagnóstico por imagen más avanzadas (TC, RMN)

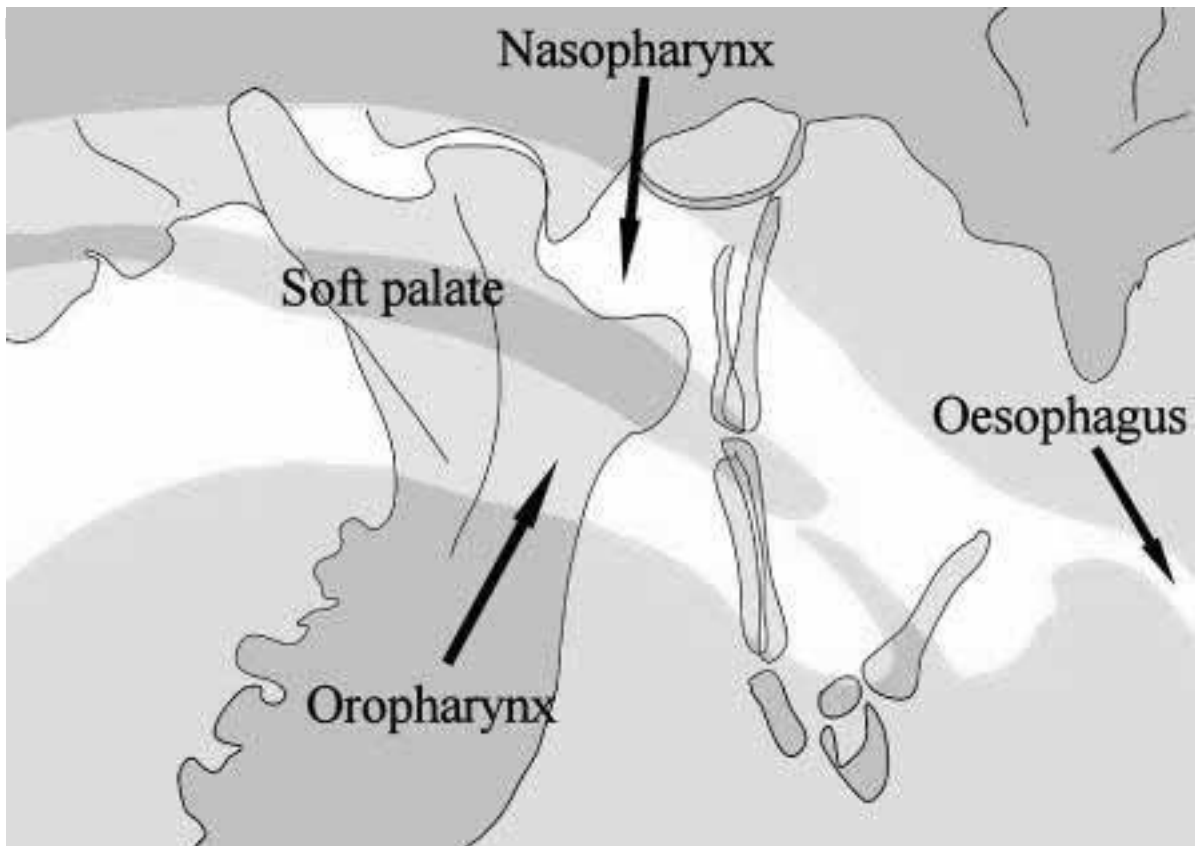
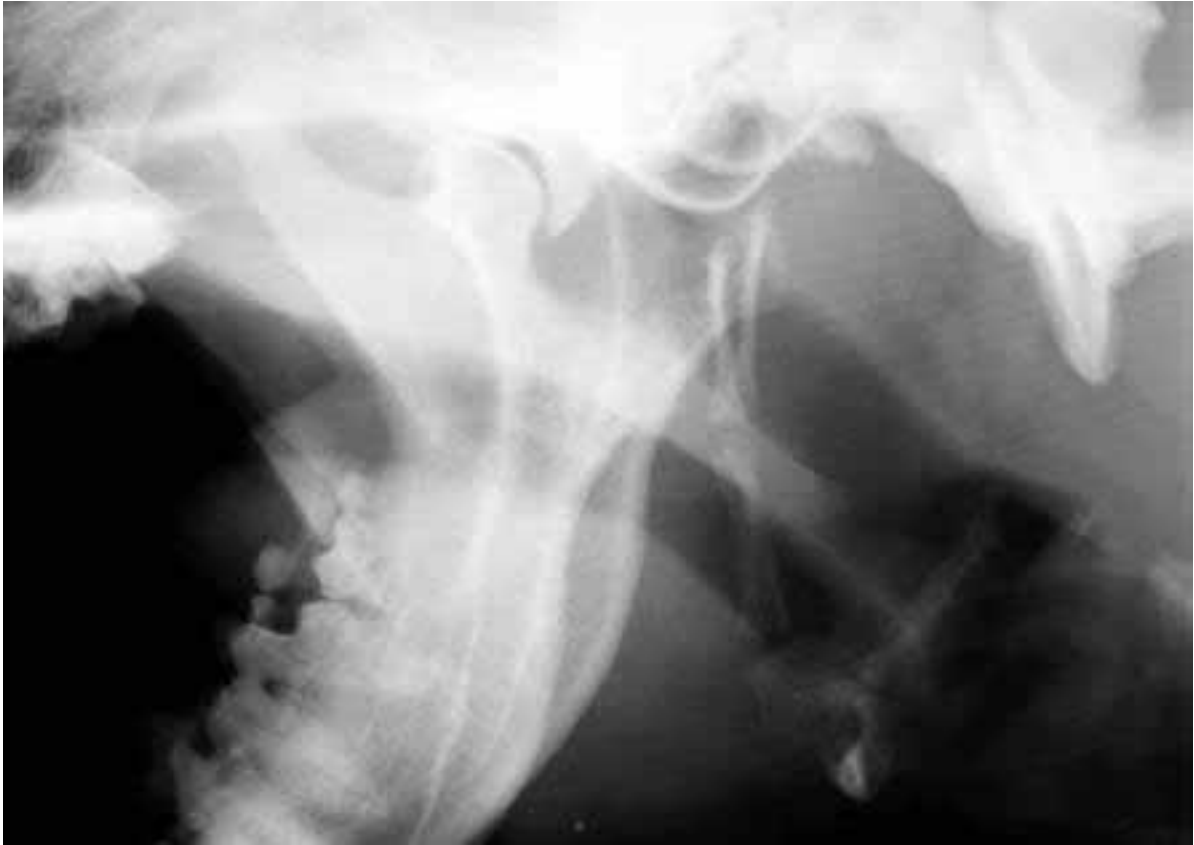

Imagen 2. En la imagen radiológica lateral de la región faríngea en un perro mesocefálico, apreciamos que tanto la nasofaringe como la orofaringe están bloqueadas por la línea del

paladar blando, permitiendo el paso del aire hacia la tráquea. (Imágenes 1 y 2).

A diferencia de ello, en la imagen radiológica de la misma zona de un perro braquiocefálico, tan solo podemos apreciar una delgada línea de densidad aire ya que la nasofaringe y orofaringe se encuentran obstruidas casi completamente por el exceso de longitud y grosor del paladar blando. (Imágenes 3 y 4).

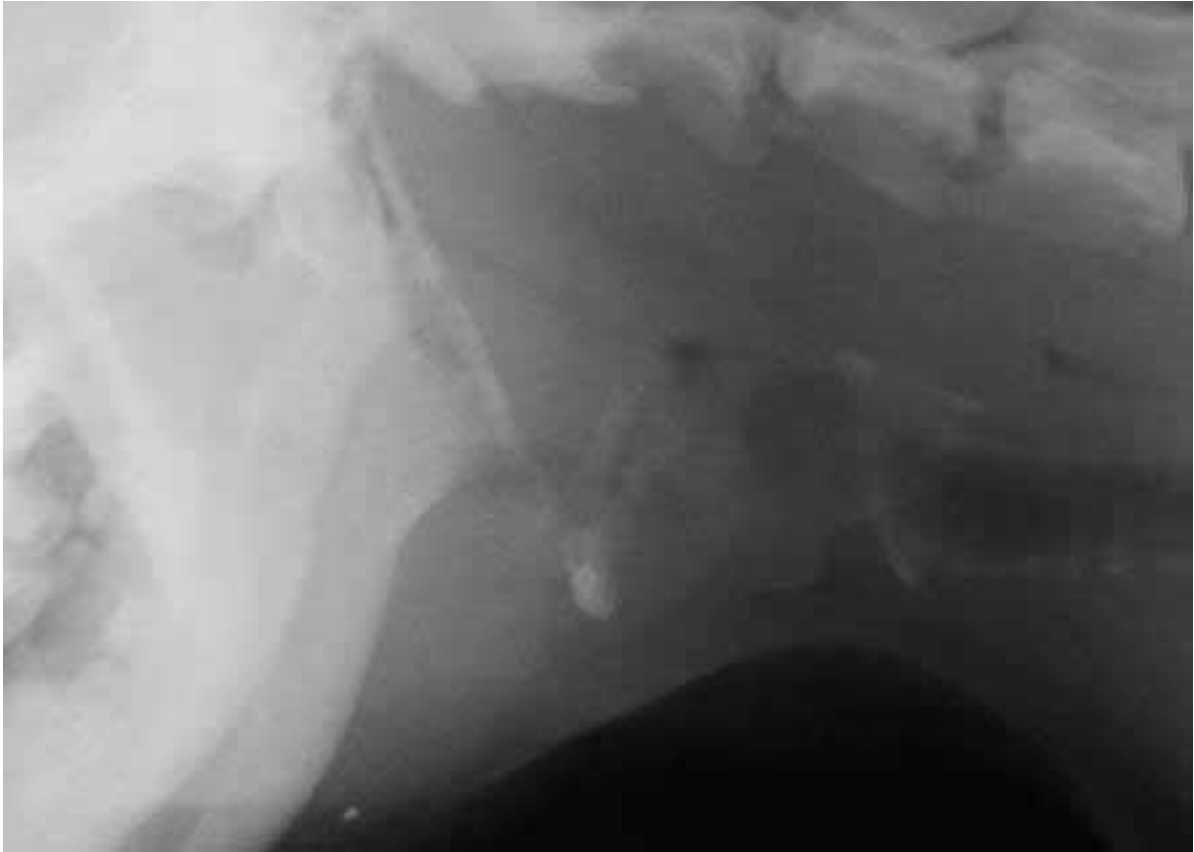


Imagen 3.

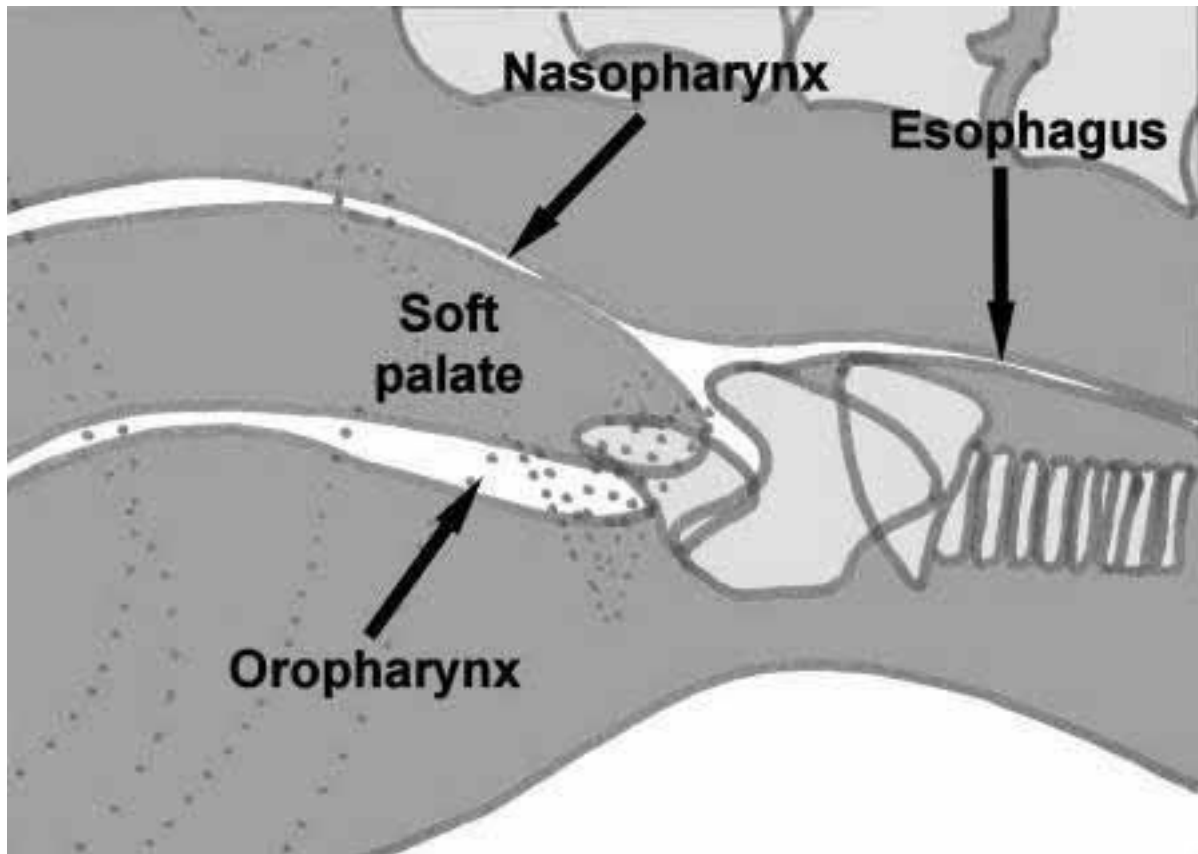


Imagen 4. El estudio endoscópico de la entrada a la laringe y tráquea nos será de utilidad para valorar el estado de los sáculos laríngeos y la existencia de parálisis ó espasmo laríngeo en ciertos casos.

El pronóstico del tratamiento habitual (rinoplastia y palatoplastia) es excelente si no hay patologías asociadas (eversión de sáculos laríngeos, colapso laríngeo, esofagitis por reflujo) por lo que la cirugía debe realizarse lo antes posible.

La resección de la porción caudal del paladar ó estafilectomía, además de la rinoplastia, favorecen la entrada del aire sin embargo éstas técnicas no interfieren de manera positiva a la obstrucción orofaríngea y nasofaríngea producida por la hipertrofia de los cornetes y el exceso de tejido a nivel de orofaringe.

La FFP, además de mejorar la obstrucción a éste nivel, disminuye el riesgo de complicaciones en relación con la técnica tradicional. El uso del bisturí eléctrico o laser CO₂ para realizar el flap, no produce, ó produce menor riesgo de edematización en la zona, además, en casos en los que el edema se produzca, aparecerá en la zona rostral del paladar, lugar de sutura del colgajo, y nunca en la zona de la orofaringe, reduciendo al máximo el riesgo de asfixia por obstrucción a la entrada del aire.(3,4).

Tiempo quirúrgico.

Los animales que presentan este síndrome, tienen un riesgo anestésico elevado (ASA II-III) sobre todo en el momento de la recuperación anestésica, por lo que deben ser vigilados proporcionándoles un despertar lento y suave.

Es imprescindible una preoxigenación, inducción anestésica rápida, extubación tardía y

recuperación con sonda de oxigenación nasotraqueal o ambiente rico en oxígeno (incubadora).

Siempre procuramos que sea un despertar pausado mediante una CRI de FLK, o rescate postanestésico con Dexmedetomidina, manteniendo al animal en observación durante las 24 horas posteriores a la cirugía. El protocolo anestésico propuesto es el que sigue:

Premeditación: Dexmedetomidina (5 µg/kg) + Metadona (0,4 mg/kg) IM. Metilprednisolona (1-2 mg/kg) IV.

Inducción: Propofol / Alfaloxona IV a dosis- efecto suficiente para la exploración endoscópica de la cavidad faríngea e intubación posterior.

Mantenimiento: Isoflurano/ Sevoflurano + O₂.

Recomendamos repetir la dosis de metilprednisolona al finalizar la cirugía o a la hora de la primera aplicación.

El posicionamiento debe ser en decúbito esternal con la cabeza en alto, y la boca en la mayor apertura posible, lengua sacada completamente (para lo que es necesaria una pinza de sujeción o tensión con esparadrapo) y una gasa húmeda en la entrada de la faringe para evitar aspiraciones tras la cirugía. (Imagen 5).

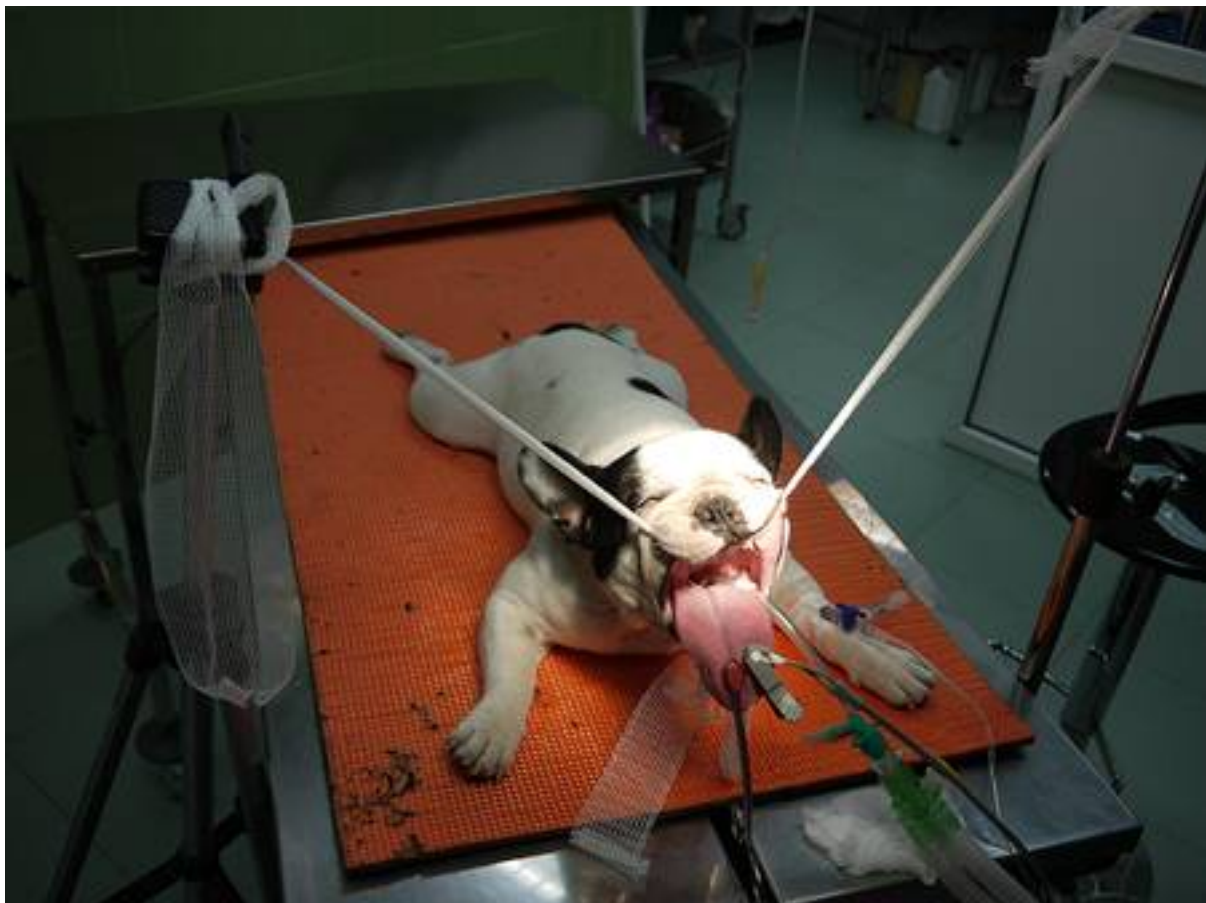

Imagen 5. La estafilectomía ó palatoplastia clásica se limita a la escisión del exceso de

longitud del paladar blando, mediante sección con tijeras Metzembraum ó laser suturando la mucosa oropalatina a la nasopalatina. (2,6,7,8,11) Solo corregimos el exceso de longitud del paladar blando sin afectar el componente naso/oro-faríngeo. **(Imágenes 9 y 10).**

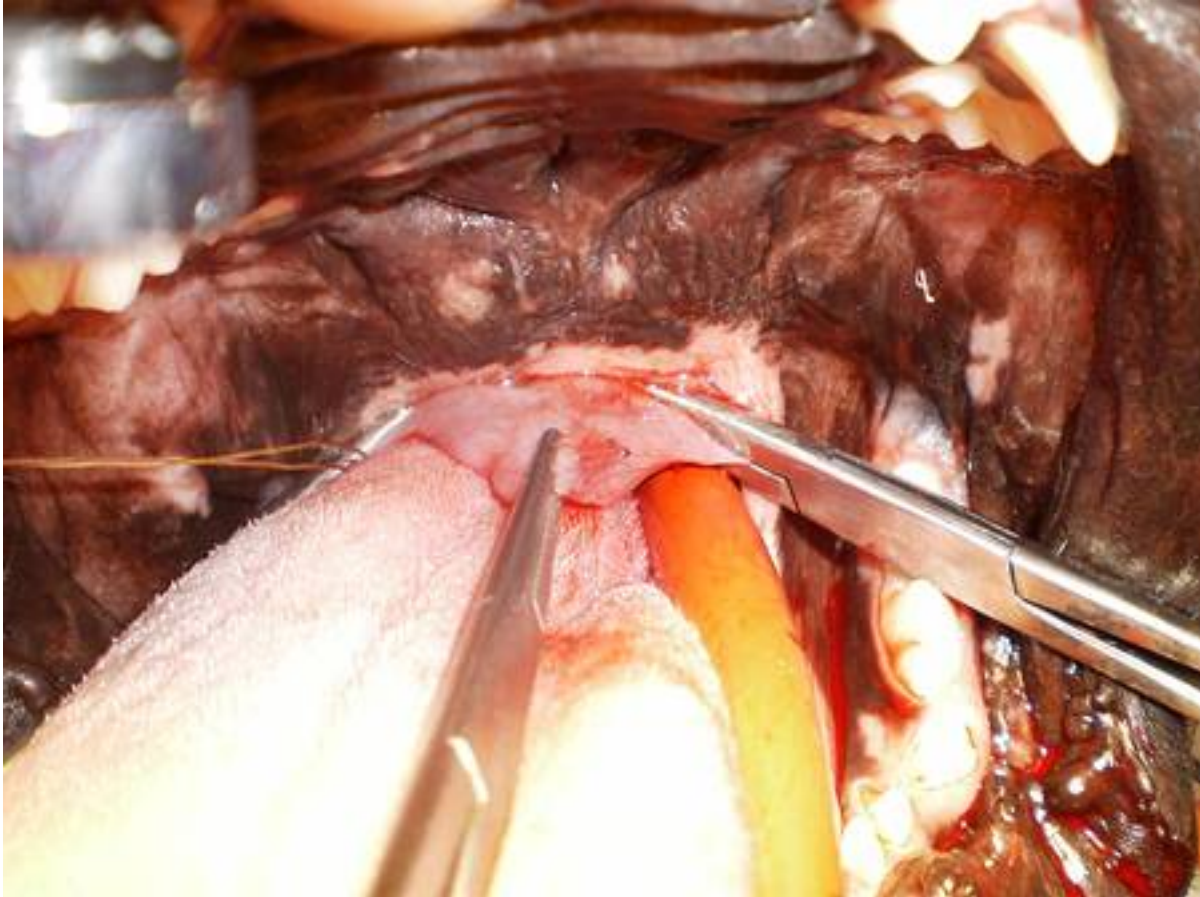

Imagen 9.

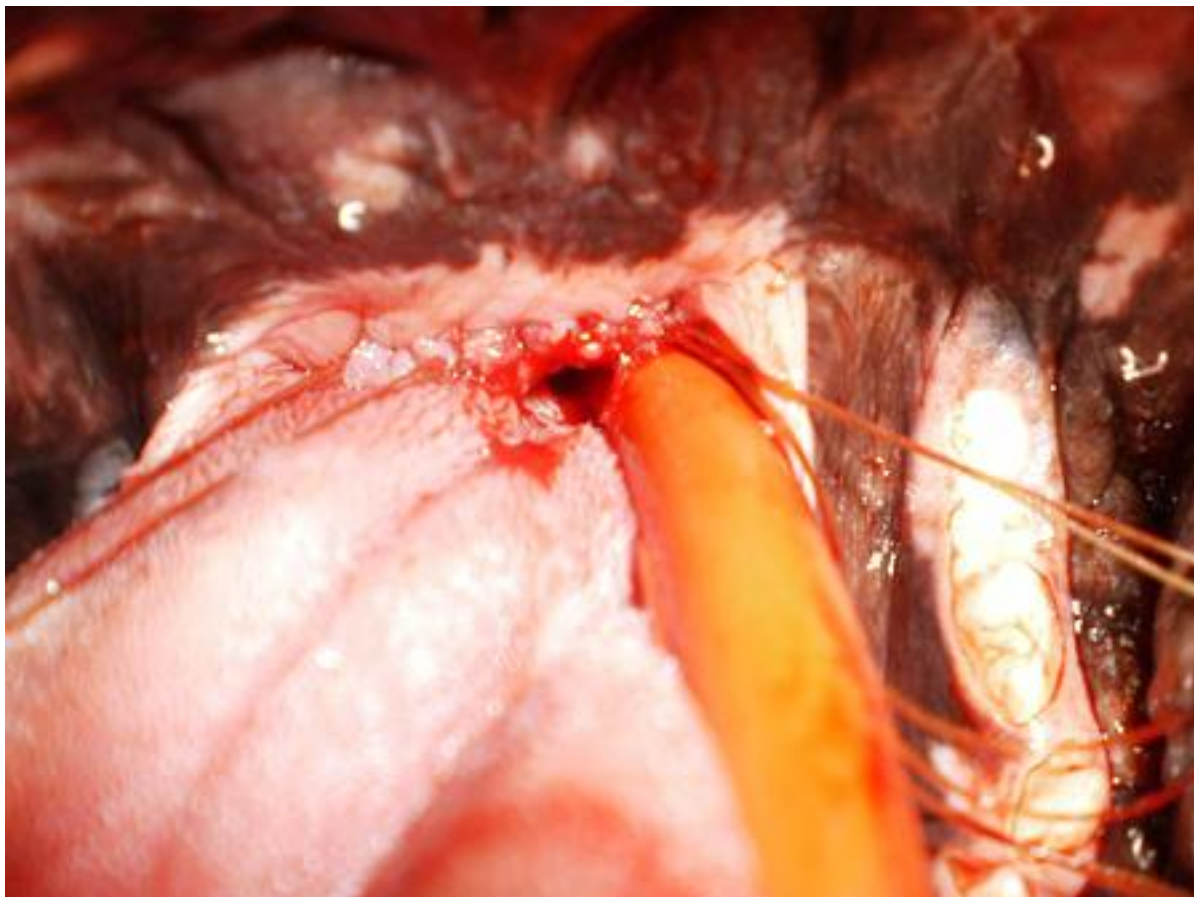


Imagen 10. Tiene además mayor riesgo de producir edema laríngeo y hemorragias en la zona de corte.

La FFP tiene el objetivo de eliminar, además del exceso de longitud del paladar blando, el exceso del grosor del mismo. Para la realización de esta técnica, realizaremos un flap obtenido por la disección en profundidad del paladar blando eliminando los músculos palatinos siguiendo la siguiente metodología. **(Imágenes 6, 7 y 8).**

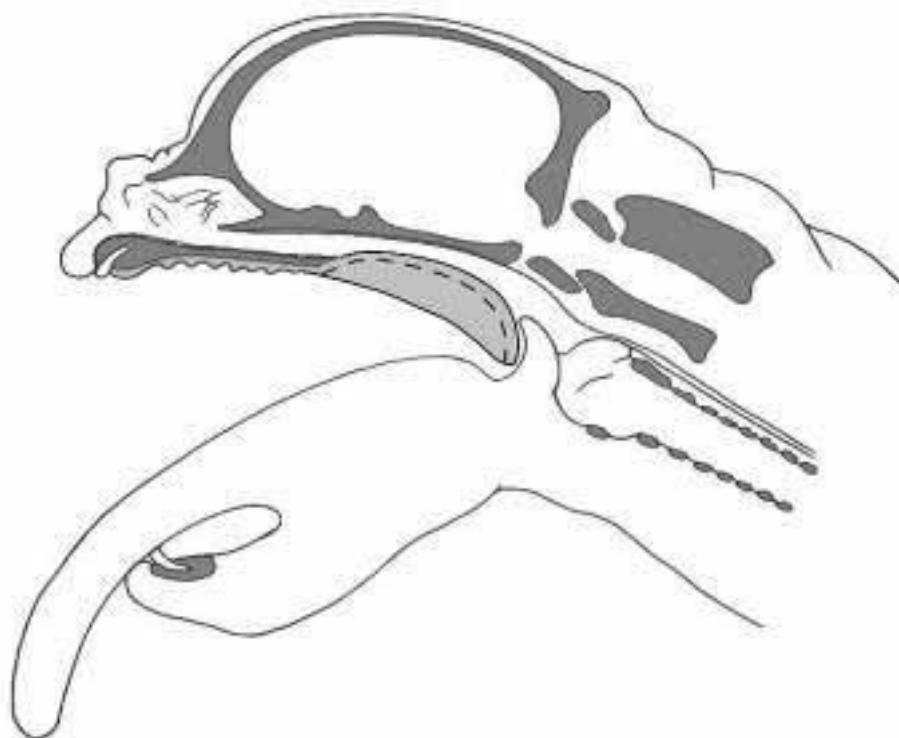


Imagen 6

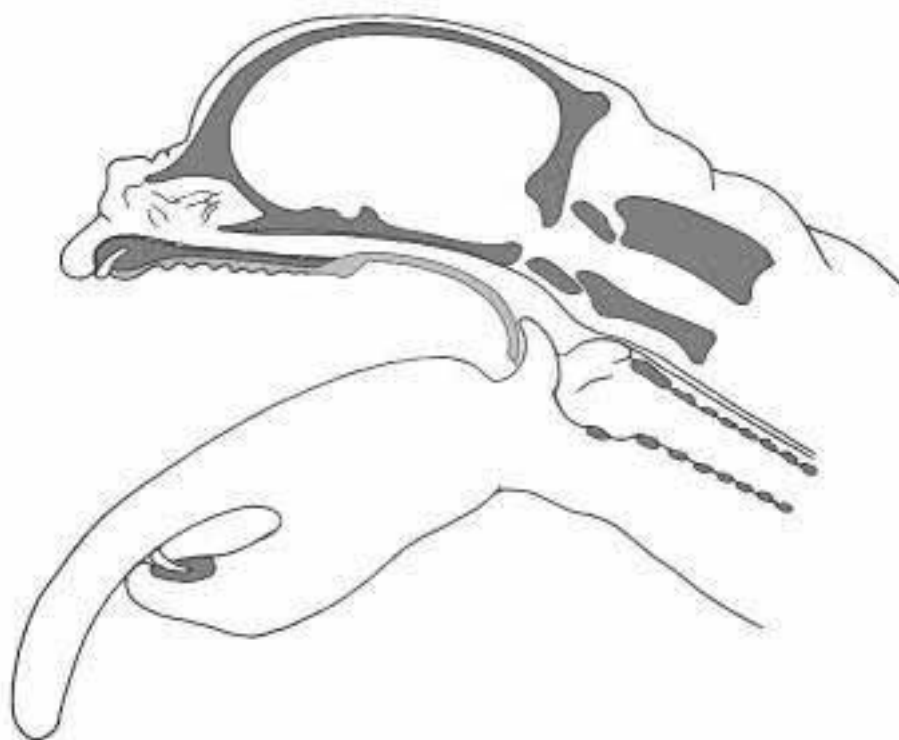


Imagen 7.

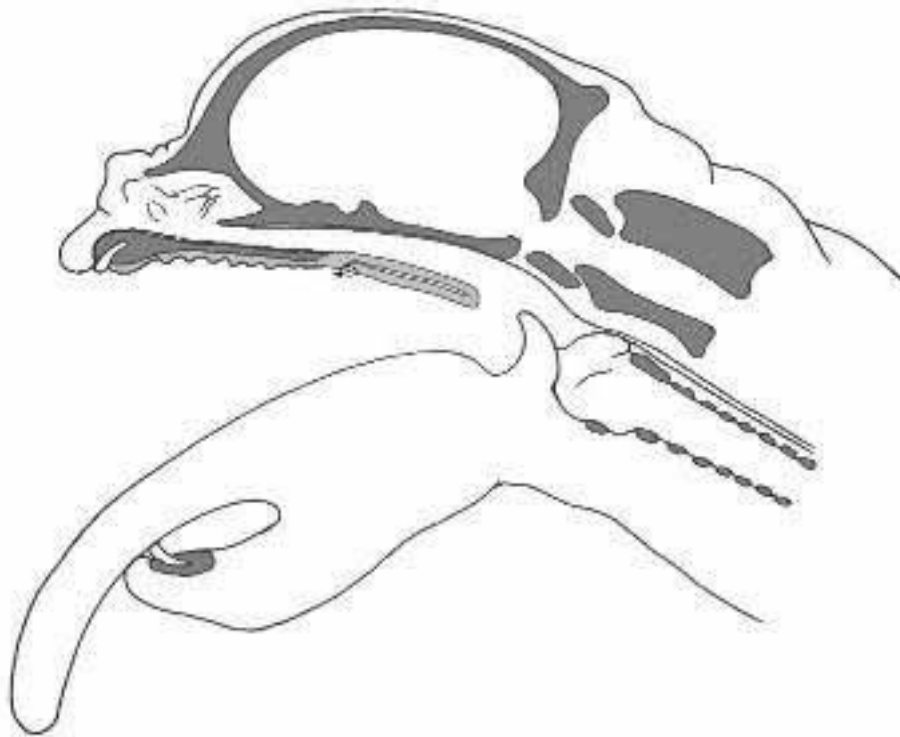


Imagen 8. Marcamos el límite dorsal del corte 1-2 cm caudal al proceso palatino en el hueso del mismo nombre (Imagen 11). Para ello realizamos con bisturí eléctrico o laser CO₂, un corte en profundidad atravesando el paladar y los músculos palatinos. Continuamos en forma de arco a ambos lados de manera caudolateral pasando paralelamente a las amígdalas, teniendo en cuenta que a este nivel encontramos las arterias palatinas menores, y deberemos hacer hemostasia en la zona.

Una vez reseccionada toda la mucosa orofaríngea, retraemos rostralmente la parte más distal del paladar blando y suturamos el flap creado entre la mucosa nasofaríngea y el punto del primer corte, continuando la sutura a ambos lados de la faringe con hilo monofilamento absorbible 4/0. (Imagen 13 y 14).

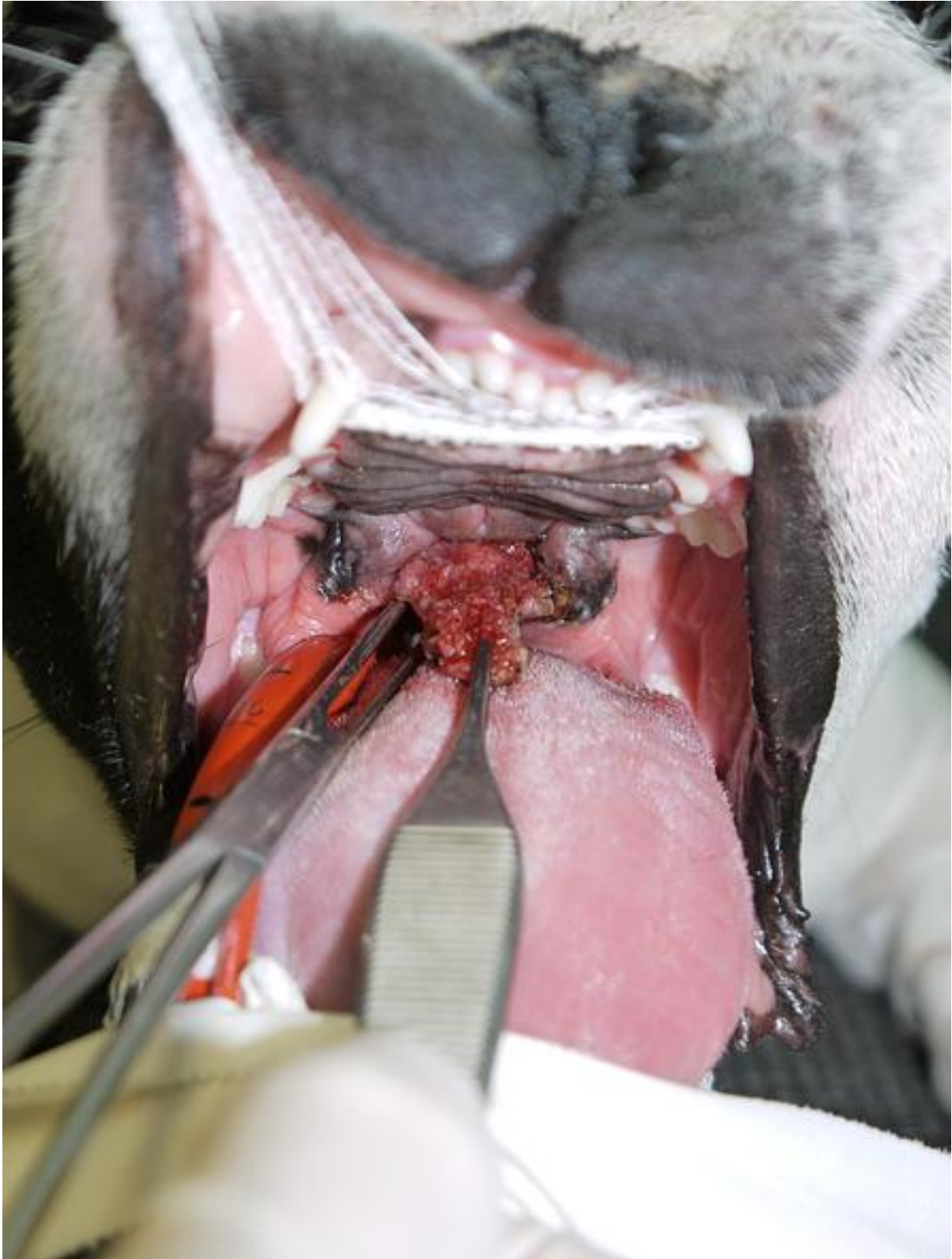


Imagen 13.

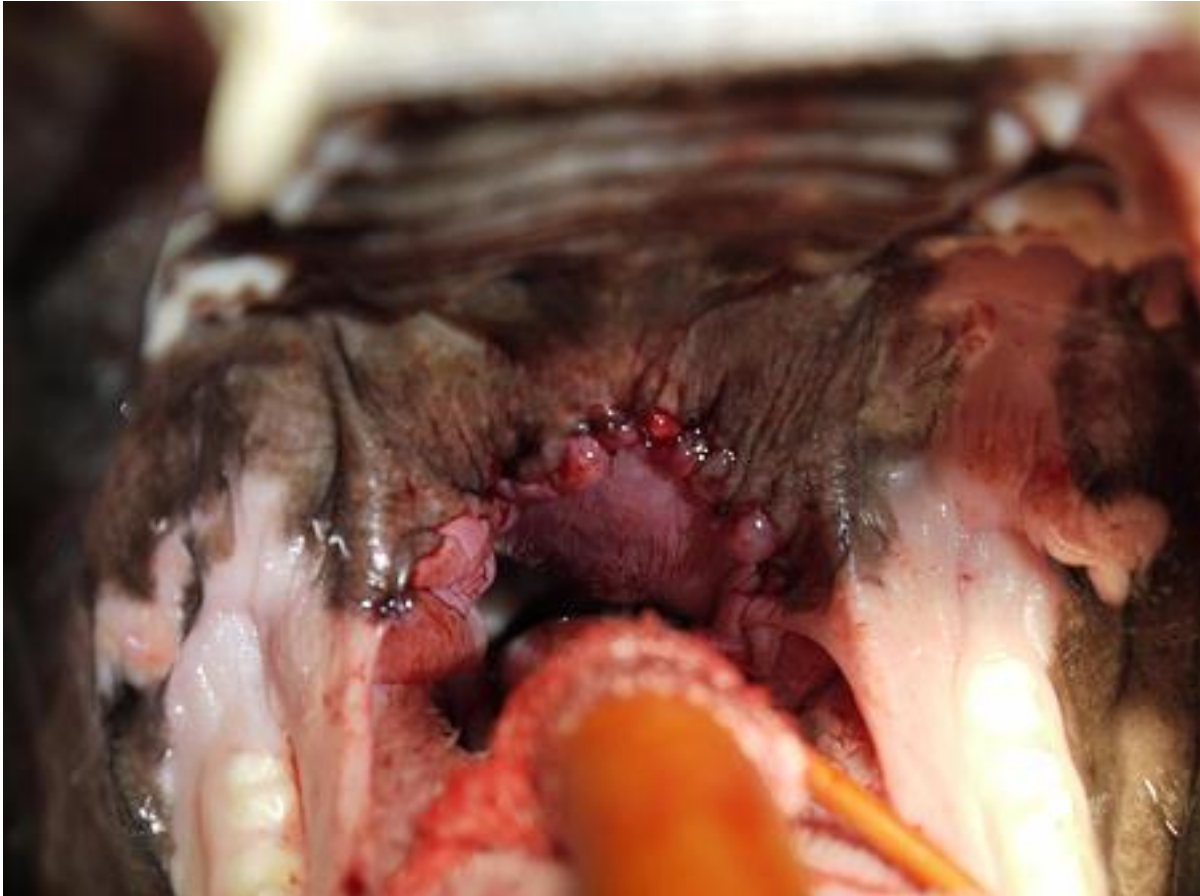

Imagen 14. Posteriormente realizaremos la ventriculectomía en caso de ser necesario, seccionando el/los ventrículos evertidos con una tijera Mentzbaum y terminaremos el tiempo quirúrgico con la realización de la rinoplastia.

Para la realización de la misma, utilizamos una hoja de bisturí triangular (nº 11) para cada uno de los ollares, en los que realizamos un corte en forma piramidal en la porción ventromedial de la trufa, eliminando la porción de tejido. Finalizamos con una sutura con material monofilamento entre ambos bordes de la incisión, lo que permite ampliar la abertura hacia la cavidad nasal. **(Imágenes 15 y 16).**

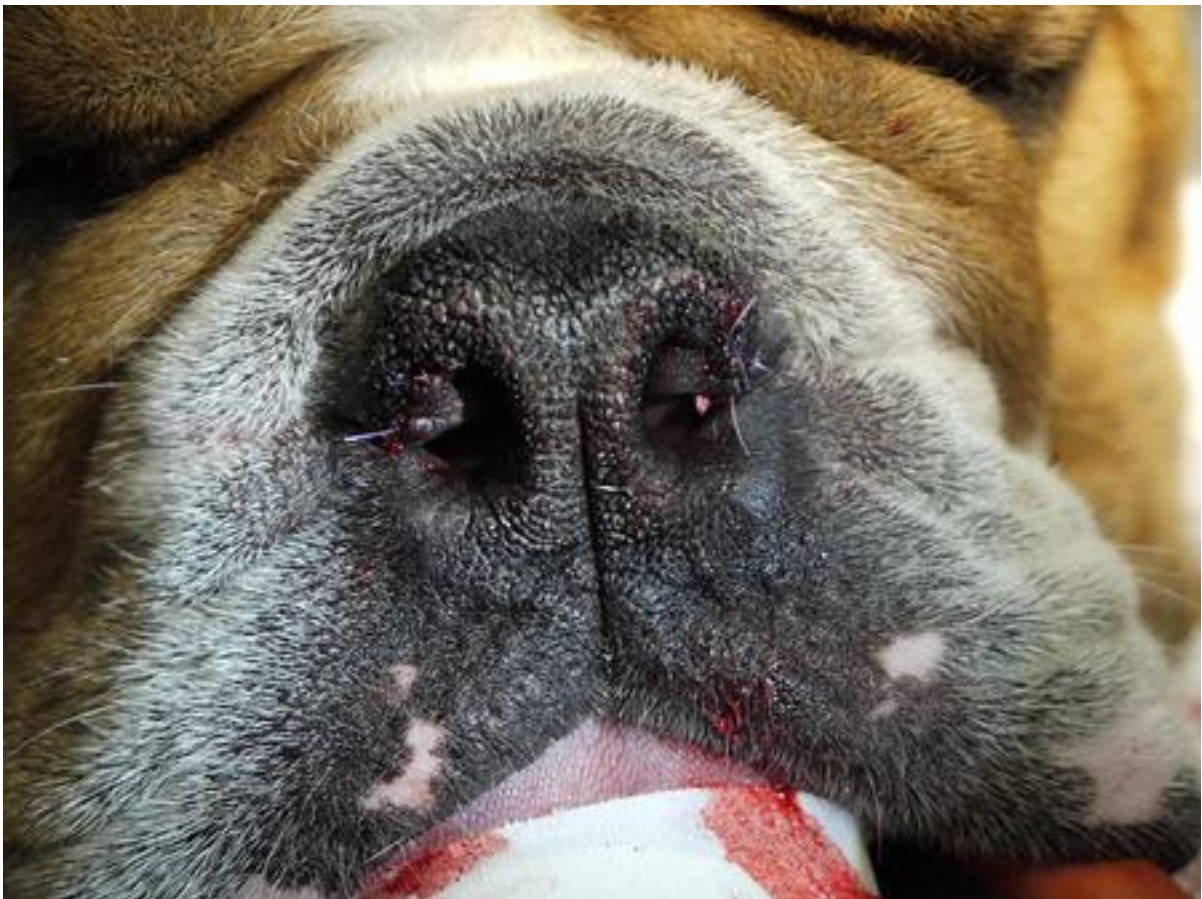
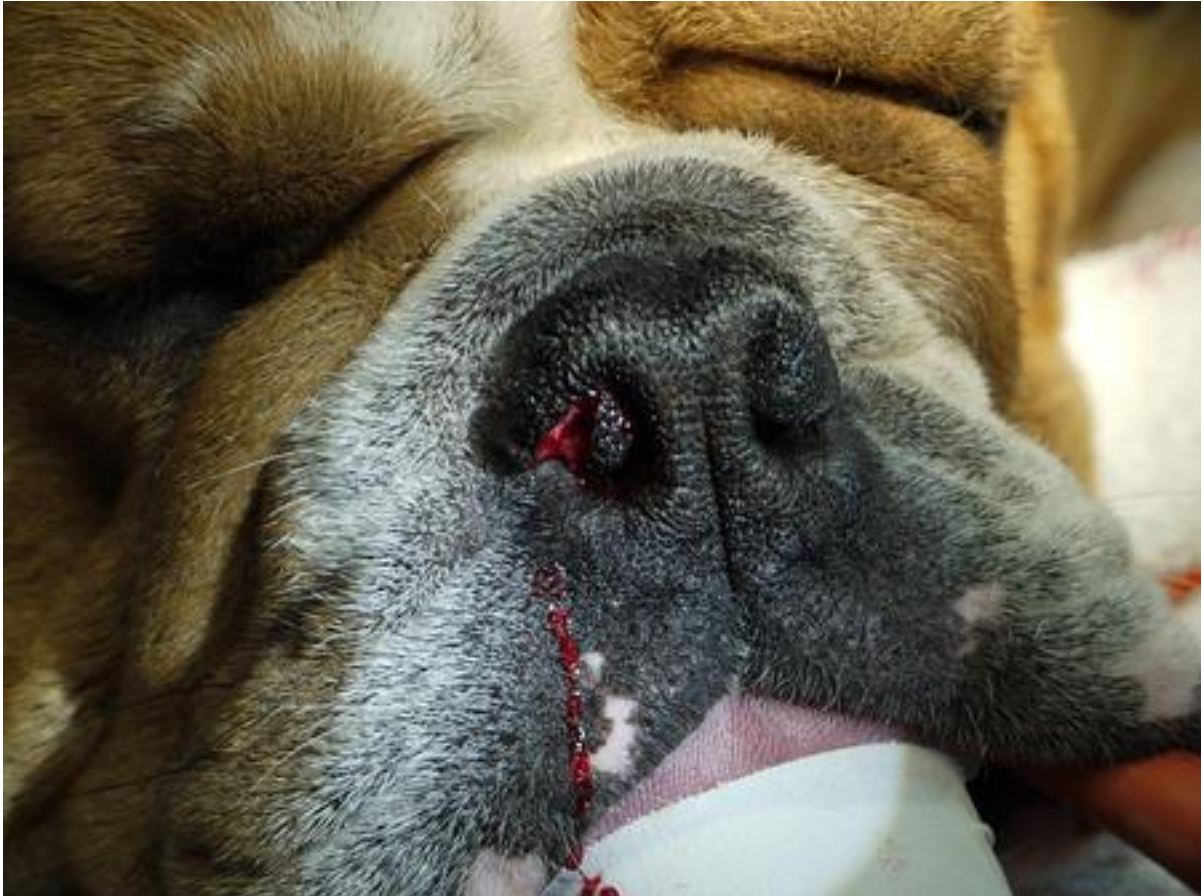
Imagen 16. Conclusiones.

Los estudios anatómicos realizados mediante técnicas de diagnóstico por imagen avanzadas, (radiología convencional, TAC, y RMN) demuestran que el problema del paladar blando en las razas braquicefálicas, no es solo la elongación del mismo, sino el exceso de grosor que éste presenta. La técnica de estafilectomía clásica, tan sólo elimina el exceso de longitud, no eliminando el componente faríngeo de la disnea provocado por el grosor del paladar.

La técnica de palatoplastia modificada ó FFP, reduce en un porcentaje muy alto éste último componente, produciendo una mejor y más rápida recuperación del animal.

Los resultados obtenidos con esta técnica, son mejores debido a que produce menos edema, menos hemorragia, casi ausencia de traqueotomías (5% frente al 27.9% con la estafilectomía) (5) y un despertar anestésico con menor riesgo.

Otras técnicas descritas para esta patología (turbinectomía de Oechtering) que corrigen la estenosis interna de las coanas, requiere mayor agresividad en la técnica además de medios mucho más avanzados y caros (fibroscopio y láser de diodo) para la corrección de la patología.

Por todo ello consideramos que la técnica FFP es una técnica fácil y económica que puede realizarse en cualquier Centro Veterinario con un equipamiento básico y cuyos resultados mejoran en gran parte la sintomatología respiratoria y digestiva de estos perros, disminuyendo los riesgos quirúrgicos inherentes a la técnica tradicional.

Bibliografía.

1. Amis TC, Kurpershoek, C. Pattern of breathing in brachycephalic dog. Am. J. Veter. Res 47.2200-2204. 1986.
2. Cortes A, Leuza A., Castillo, J.A., Lavilla AC, Martinez T. Cirugía del velo del paladar: Palatoplastia. Consulta de dif. Vet. 160. 57-59. 2009.
3. Dupré, G., Findji, L. La palatoplastie modifiée chez le chien. Le nouveau patient vétérinaire. 20 553-556. 2004.
4. Dupré, G., Findji, L. Poncet CM. The Folded flap palatoplasty: a new technique for treatment of elongate soft palate in dogs. 2005 ECVS annual meeting Lyon. 265-267. 2005.
5. Dupré, G., Findji, L. Folded flap palatoplasty for treatment of elongated soft palates in 55 dogs. Vet. Med. Austria 95. 56-63. 2008.
6. Fossum T. Cirugía del aparato respiratorio superior. En Cirugía en Pequeños Animales 3ª edición. 835-839. 2009.
7. Lorinson D., Bright RM, White, RA. Brachycephalic airway obstruction syndrome. A review of 118 cases. Canine practice 22. 18-21. 1997.
8. Monnet E. Brachycephalic Airway Syndrome in Textbook of Small Animal Surgery, Slatter D.; Philadelphia, Vol 1:808-813. 2003.
9. Orsher R. Brachycephalic airway disease in Disease mechanism in small animal surgery, Bojrab M. Philadelphia. Vol 1:369-370. 1993.

10. Poncet C. M. *et al.* Long-term results of upper respiratory syndrome surgery and gastrointestinal tract medical treatment in 51 brachycephalic dogs. *J Small Anim Pract.* 47: 137-42. 2006.

11. Rodríguez García J.F., Tratamiento quirúrgico del paladar blando elongado. The North American Veterinary conference. Orlando. Enero 2006.
