

## Técnica de fistulación aplicada a bovinos.

Vet. Arg. ? Vol. XXVIII ? Nº 284 ? Diciembre 2011.

Crowley, P.; Fernández, A.; Agüero, M.; Arzone, C.; Fernández, O.; Klich, M. G.; Vidal Figueredo, R.

### Resumen.

El presente trabajo es una parte esencial de un proyecto de investigación financiado por la UNRN, que persigue como objetivo general, determinar la utilización como recurso forrajero del *Elaeagnus angustifolia* (olivo de Bohemia). Esta especie introducida e invasora, es considerada "indeseable" por los productores ganaderos, debido a la citada capacidad invasiva, sin embargo, se ha convertido en un recurso para la alimentación animal en épocas de sequía prolongada y severa como la de 2009-2010, aunque su valor forrajero no ha sido evaluado aún. Se describe una técnica de ruminotomía e inmediata colocación de una fístula ruminal, diferente a las descritas por la bibliografía, tanto por el material utilizado como por la simpleza de procedimientos. El animal se fistuló como paso inicial, para posteriormente introducir muestras en la cavidad ruminal del arbusto, en distintas etapas de su ciclo vegetal y determinar la digestibilidad "in vivo".

Se describen los materiales y métodos empleados, los recaudos prequirúrgicos, las drogas tranquilizantes y anestésicas utilizadas, se detalla la secuencia de la técnica quirúrgica y por último el postoperatorio.

*Palabras Clave:* Fistulación, ruminotomía, bovinos, cirugía.

### Fistulation technique in bovine cattle.

#### Summary.

The present work is an essential part of a project of investigation financed by the UNRN, that it persecutes like general mission, to determine the use as fodder resource of the *Elaeagnus angustifolia* (Bohemia olive tree). This introduced and invading species is considered "undesirable" by the cattle producers, due to the mentioned invasive capacity, nevertheless, has become a resource for the feeding animal at times of drought prolonged and severe like the one of 2009-2010, although its fodder value has still not been evaluated. We describes a technique of rumenotomy and immediate positioning of a ruminal fistula, different described (you decipher from them) in the bibliography, as much by the material used as by the simpleness (easiness) of procedures. The animal was fistulized as a first step, later to introduces amples of bush, in various stages of their plant, into the ruminal cavity, to determine «in vivo» digestibility.

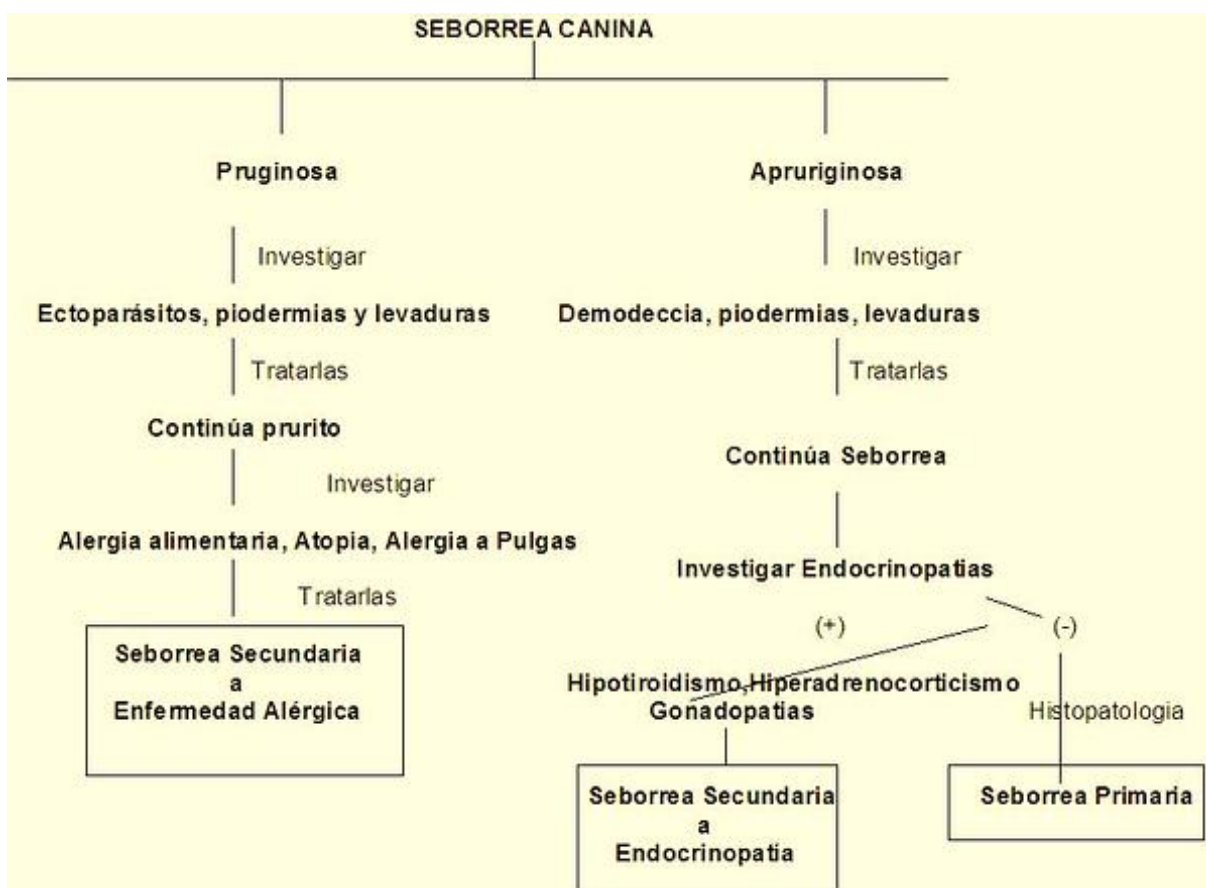
We described materials and methods used, the presurgical precautions (collections), the anesthetic drugs and tranquilizers used, detailing the sequence ofther surgical technique and finally the postoperative.

*Key Words:* fistulation, rumenotomy, bovines, surgery.

### Introducción.

Desde los intentos realizados por Colin en 1871, se han efectuado diferentes modificaciones a la técnica de fistulación y desarrollado tantos modelos de cánulas como

de necesidades de su uso. La utilización de bovinos fistulados en el rumen es parte insoslayable de aquellas investigaciones que tienen como objetivo determinar la composición botánica de las pasturas y del valor nutritivo de las dietas seleccionadas por animales en pastoreo, entre otros. En la práctica clínica estos animales permiten una rápida obtención de líquido ruminal, utilizado frecuentemente en estudios sobre trastornos digestivos y en la docencia donde facilitan al estudiante un conocimiento más acabado de la anatomía y fisiología del rumen y retículo. La fístula ruminal es una ayuda importante para la evaluación nutritiva de los alimentos, en la determinación de la eficiencia fermentativa del rumen, en la respuesta fisiológica del órgano a variaciones dietarias, por citar algunas de sus aplicaciones. Las cánulas están constituidas por diferentes partes, de los materiales más diversos y desde las que poseen un gran tamaño hasta un sistema de microfístulas ruminales, adjuntas a una mochila colocada en el dorso del animal, aparato desarrollado por G. Berra y L. Finster del INTA Castelar y R. Bualo y S. Valtorta investigadores del CONICET, diseñado para la determinación de gases que contienen metano en su composición y su impacto ambiental.



### Material y método.

Para este estudio de digestibilidad in vivo en los distintos estadios fenológicos del olivo de

bohemia, se instauró una fístula en un bovino hembra, de raza Hereford, de 3 años de edad y 275 kilos de peso; a la evaluación clínica previa, el animal no presentó signos, síntomas, facies o actitudes sospechosas de patología alguna.

Los cuidados preoperatorios, incluyeron ayuno de líquidos y sólidos por 24 hs. Durante la semana previa al acto quirúrgico se suministró ensilado de maíz y se mantuvo al animal en una pastura natural de trébol, gramilla y otras especies.

El instrumental quirúrgico utilizado fue un bisturí con hoja N° 24, cuatro pinzas hemostáticas Pean, tres hemostáticas Kocher, una tijera Mayo y un porta-agujas Mayo Hager.

Se aplicó el método de Stuttgart para la sujeción y el volteo del animal.

*Elementos que componen la fístula.*

1) Una brida con rosca de PVC (Foto 1, C y C'), en cuya base se realizaron dieciséis perforaciones, por las cuales se pasaron un número igual de agujas 40/12, ya enhebradas con nylon 0.70 mm. en ocho de ellas y de 0.80 mm. en las restantes. Este montaje previo de las agujas facilitó la tarea de fijación de la fístula a la pared. Una segunda brida de PVC con rosca interna (Foto 1, A), se utilizó del lado externo para fijar la fístula, enroscando en C'.

**Foto 1.** Componentes de la fístula.



Foto 1. Componentes de la fístula. **A.** Brida externa; **B.** Aro de goma externo; **C.** Brida con rosca interna; **D.** Aro de goma interno.

2) Dos aros de goma (Foto 1. B y D) de 10 cm de diámetro, el D contacta directamente con la mucosa ruminal, evitando la necrosis del tejido y el B, se coloca en la base roscada exterior (ver Foto 2).

3) Agujas 40-12, nylon 0.70 mm y 0.80 mm.

**Foto 2.** Fístula ensamblada.

**T.** Tapa con rosca; **A.** Brida A; **B.** Aro de goma C (superficial); **C.** Brida B con rosca; **D.** Aro de goma D (profundo); **E.** Agujas que pasan por las perforaciones de C y D, ya enhebradas

con nylon 0.70 y 0.80 mm.



Foto 2. Fístula ensamblada.

### **Procedimiento Quirúrgico.**

**Paso 1.** Con el animal en estación y en el cepo, se delimitó con precisión la región abdominal lateral izquierda o flanco, para no perder la topografía anatómica y asegurar el abordaje seguro al rumen, cuando el animal quede ubicado en decúbito lateral derecho. Se tomaron como hitos anatómicos de referencia: la 13a costilla, la tuberosidad coxal y las apófisis costiformes o transversas de las vértebras lumbares.

**Paso 2.** Para la tranquilización se aplicó acepromacina en dosis de 2 ml., vía intramuscular. A los 15 minutos, se suministraron otros 2 ml con el fin de mantener el plano de sedación por un tiempo más prolongado sin necesidad de repetir la medicación.

**Paso 3.** Se llevó a cabo la tricotomía del campo operatorio y se embrocó con una solución de alcohol yodado (0,1 gr yodo / 100 ml de alcohol 70%).

**Paso 4.** Ubicado el animal en decúbito lateral derecho, se manearon los miembros pelvianos a nivel distal de la región metatarsiana y se desplazaron caudalmente con una soga sostenida por un ayudante; otro colaborador, inmovilizó la cabeza. Lograda la sujeción, se inyectaron 40 ml de lidocaína en la línea de incisión.

**Paso 5.** Se realizó una incisión cutánea de 20 cm de longitud con dirección dorsoventral. Una vez superado el plano subcutáneo, se divulsionó la pared muscular siguiendo la disposición de las fibras de los músculos oblicuo abdominal externo (dorsocraneal a ventrocaudal), oblicuo abdominal (dorsocaudal a ventrocraneal) y del transverso abdominal (dorsal a ventral).

**Paso 6.** La fascia transversa y el peritoneo parietal se exteriorizaron por fuera de la herida quirúrgica y se replegaron sobre la pared muscular, suturándolos a la piel. De esta manera se mantuvo una amplia abertura permanente de la cavidad sin necesidad de otro operario, instrumental o bastidor como requieren otras técnicas. Se tuvo especial reparo en no seccionar las ramas craneales de la arteria circunfleja ilíaca profunda, que se encuentran en el área de incisión, a fin de mantener un campo operatorio limpio y evitar complicaciones y hemorragias postquirúrgicas.

**Paso 7.** Ya en la cavidad peritoneal, se anclaron cuatro puntos de sutura concordantes con los cuatro puntos cardinales y siguiendo el eje mayor de la incisión, con el fin de mantener abierta la herida quirúrgica y tener una mejor visualización del rumen.

**Paso 8.** Se procedió a exteriorizar el rumen e incidirlo de ventral a dorsal con tijera, para posteriormente fijar cada labio de la herida ruminal a la piel adyacente (Fotos 3 y 4).

*Animal fistulizado a los cuatro días posteriores a la cirugía.*

#### **Foto 3 Foto 4**

**Paso 9.** Se introdujo parte de la fistula (Brida C con rosca y aro de goma D, con las agujas enhebradas) en la cavidad ruminal. Se colocaron ocho puntos a la pared ruminal y luego para reforzar la anterior se suturó formando una jareta o bolsa de tabaco con nylon 0.80 mm fijando correcta y definitivamente la pared del rumen a la fistula y así evitar el escurrimiento del contenido ruminal a la cavidad peritoneal (Fotos 5 y 6).

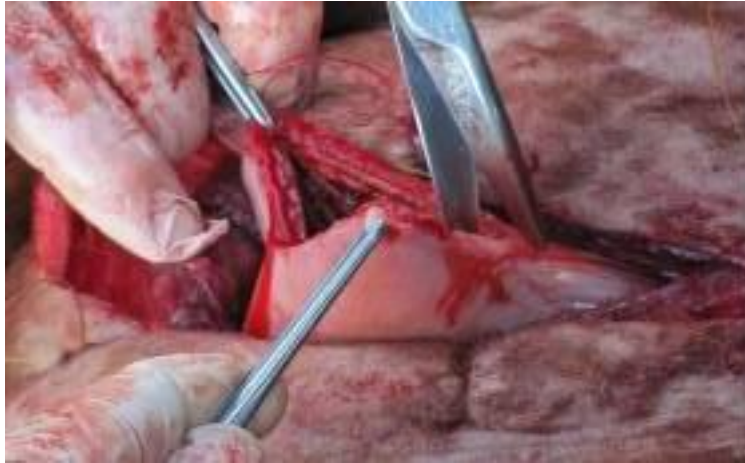

Foto 3

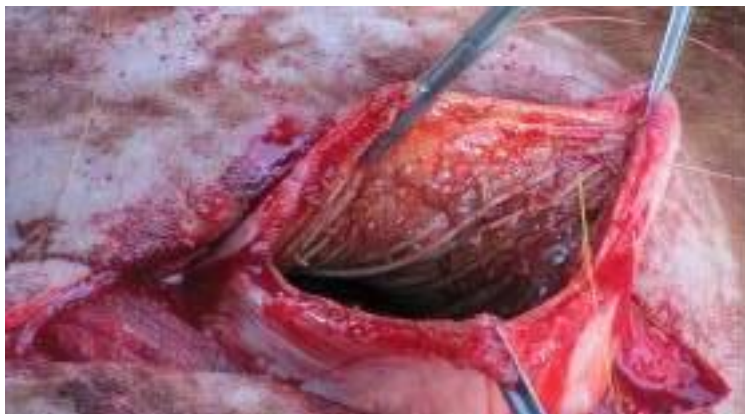
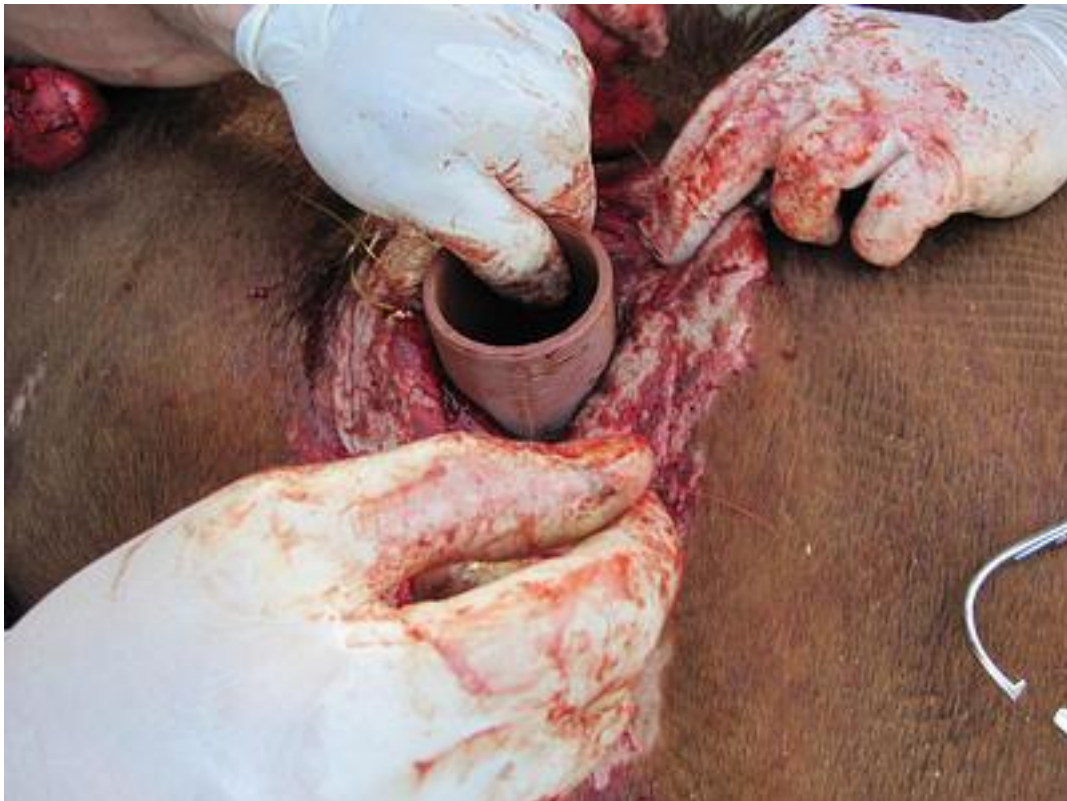
Foto 4





Foto

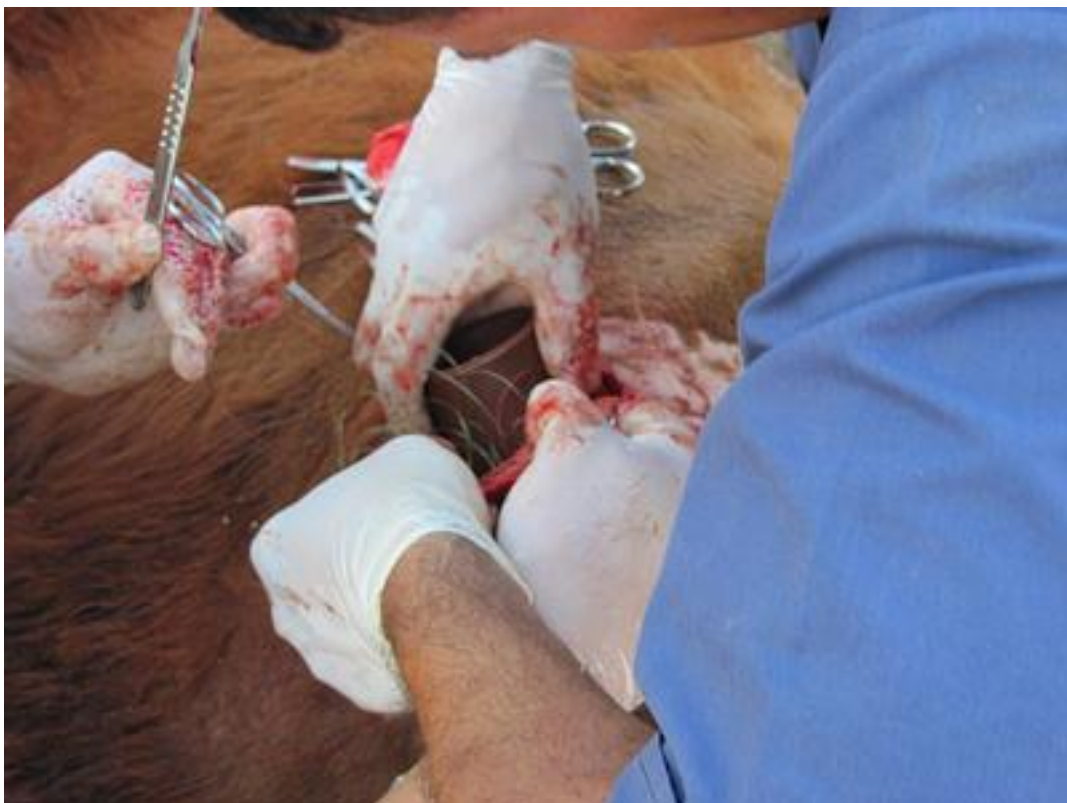

Foto 6 Foto 5 Foto 6

**Paso 10.** Finalizada la fijación se reintrodujo el rumen en la cavidad.

**Paso 11.** Se suturaron los músculos abdominales y el peritoneo parietal, aproximándolos

al borde exterior de la fistula (Foto 7).

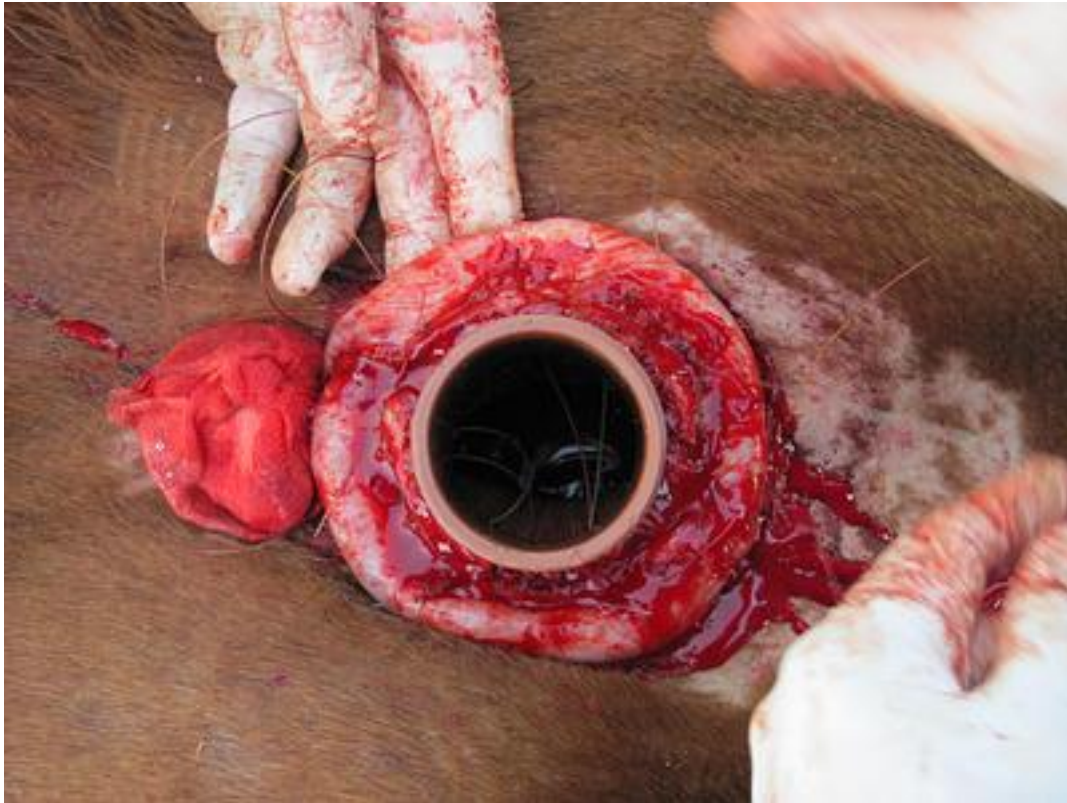

Foto 7Foto 7.

**Paso 12.** Para finalizar se suturó en forma independiente la piel con nylon 0.70 mm.

**Paso 13.** Previo a la colocación del resto de la fístula (aro de goma B y brida A) se aplicó localmente enrofloxacina. Las suturas de fijación de la fistula fueron impregnadas con gentamicina al 8%. Se pasó el aro de goma B por la parte roscada C' de la brida C, de forma tal que la pared ruminal quedó ubicada entre ambos aros de goma B y D.

**Paso 14.** Se enroscó la brida A, apretando lo necesario para fijar la fistula, pero evitando exagerar la maniobra para no producir la necrosis de los tejidos (Foto 8).

**Foto 8.**





Foto 8 **Paso 15.** Finalmente se aplicó curabicheras y cicatrizante en aerosol (Foto 9 y 10).

**Foto 9 Foto 10.**

Cuid

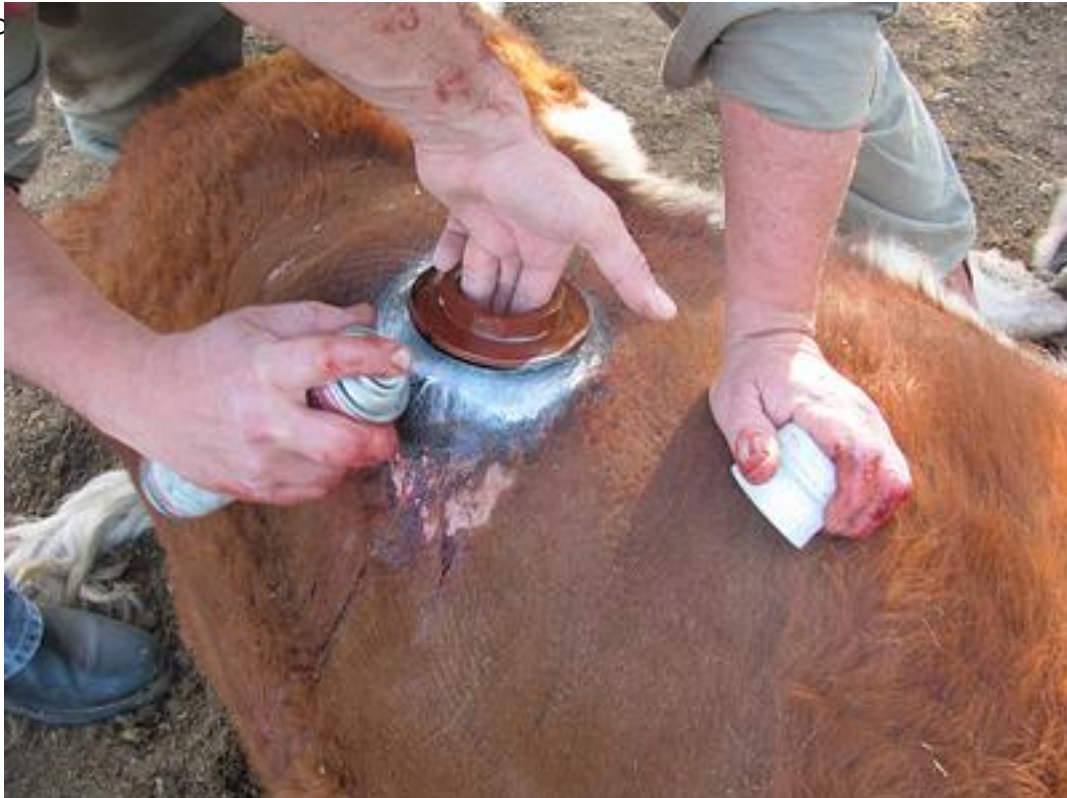

Foto 9

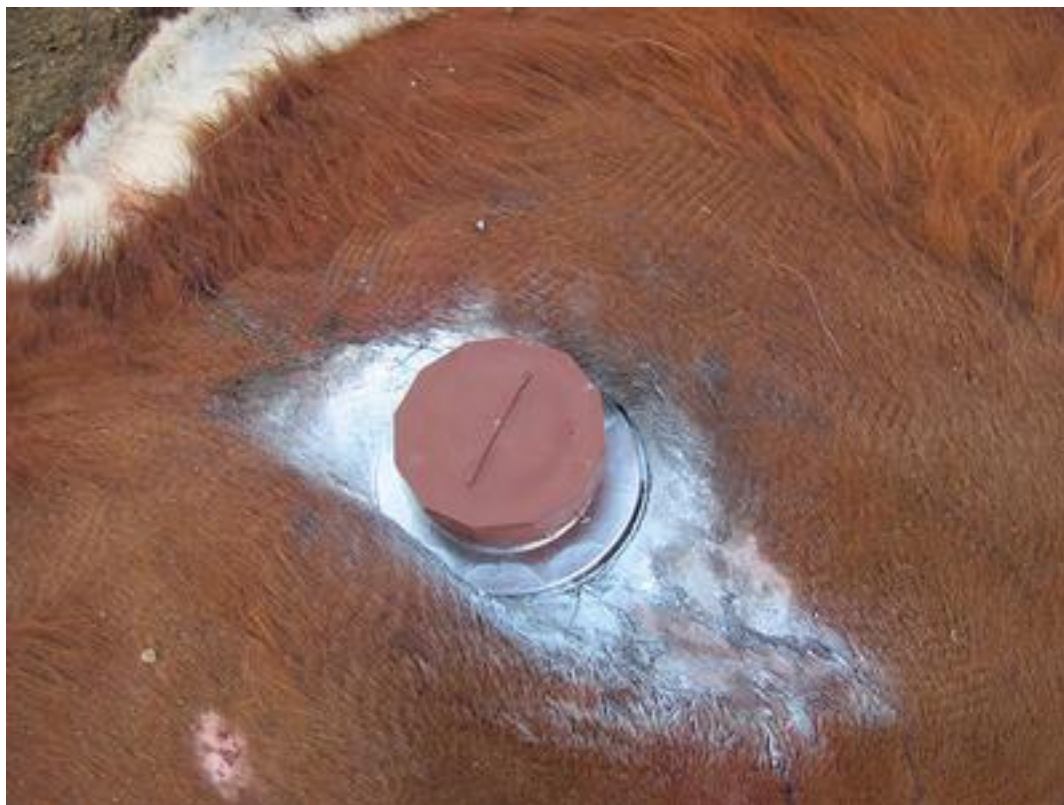

Foto 10



Foto 11 La recuperación del animal fue buena, recobrando el apetito a las 6 horas posteriores a la cirugía, lo cual dependió del grado del retorno de la motilidad ruminal. Superado ese lapso la vaca tuvo libre acceso al ensilado de maíz, en un cuadro con escaso forraje. Se aplicó enrofloxacina LA a las 48 hs. y curabicheras y cicatrizante cada 24 hs. (Foto 11)

**Foto 11.**

*Animal fistulizado a los cuatro días posteriores a la cirugía.*

**Conclusiones.**

Lo interesante del presente trabajo es la construcción de una fístula de PVC, muy económica, de fácil acceso a los materiales empleados, que permite lavar y desinfectar cada elemento que la compone. Es un material resistente a las inclemencias climáticas y práctico al momento de su aplicación. Si bien hay tantos modelos de fístulas ruminales, como trabajos en los que se las utiliza, hallamos las bondades referidas como una ventaja importante. En cuanto a la desventaja o limitante de su uso, hallamos que el diámetro de las bridas de PVC no es ideal para aquellos trabajos en que se necesite introducir elementos de gran diámetro o realizar maniobras de amplios movimientos. Si bien la cirugía en sí, no presenta mayores complicaciones en cuanto a su técnica, se deben considerar las normas de asepsia y evitar al exteriorizar el rumen la caída de líquido ruminal en la cavidad peritoneal.



**Bibliografía.**

1. *Enteric methane emission factors for dairy and beef cattle in Argentine.*

Finster, L.; Berra, G.; Bualó, R. and Valtorta, S.

Trabajo presentado en la 4th International Conference on Greenhouse Gases and Animal Agriculture (GGAA), Banff, Canada, 3 al 8 de octubre de 2010.

? *Una técnica sencilla para la medición de emisiones de metano entérico en vacas.* Berra, G; Finster, L & Valtorta, S.E. Revista FAVE ? Ciencias Veterinarias 8 (1) 2009.

? *La producción lechera: Fuente de gases de efecto invernadero* ? Finster, L.; Berra, G.; Valtorta, S. ? *Idia XXI* ? Año VII ? N°9 ? Pag. 166-168 ? Diciembre de 2007.

2. *Anatomía de los animales domésticos.*

König, H. y Liebich, H. Tomos I y II. Editorial Panamericana. 2004.

---