

## El Carcinoma de Células Escamosas (CCE) Cutáneo Felino en Forma Tópica con 5 Fluoruracilo (5 FU): Descripción

*Vet. Arg. ? Vol. XXVIII ? N° 276 ? ABRIL 2011.*

Tonelli, E.A.<sup>1\*</sup>; Duchene, A.<sup>\*\*</sup>; Suraniti, A<sup>\*</sup>; Loiza, M.<sup>\*\*\*</sup>; Reynes, L. <sup>\*\*\*\*</sup>

### **Resumen.**

En el presente trabajo se describe el tratamiento tópico de un Carcinoma de células escamosas (CCE) facial en un felino con 5 fluoruracilo (5 FU), método terapéutico no utilizado habitualmente para tratar esta patología.

*Palabras clave:* Carcinoma células escamosas, 5 fluoruracilo, carcinoma facial felino, dermatitis actínica felina.

### **Topic treatment of feline cutaneous squamous cell carcinoma (CCE) with topic treatment using 5 fluoruracile(5 FU): a clinical case are described.**

#### **Summary.**

In this report the topic treatment of a facial Squamous Cell Carcinoma (CCE) in a cat with 5-Fluoruracile are described, a kind of treatment currently no used in the treatment of this pathologic condition.

*Key Words:* Squamous cell carcinoma, 5 fluoruracile, fatial feline carcinoma, feline actinic dermatitis.

*\* Médicos Veterinarios, Jefes de Trabajos Prácticos, pertenecientes al servicio de Neurología y Dermatología del Hospital Escuela de Medicina Veterinarias, Fac. Ciencias Veterinarias, U.B.A.*

*\*\*Médica Veterinaria, Directora del Hospital Escuela de Medicina Veterinaria, Facultad de Ciencias Veterinarias, U.B.A.*

*\*\*\* Médica Veterinaria, Ayudante de Primera, perteneciente al Servicio de Dermatología del Hospital Escuela de Medicina Veterinaria, Facultad de Ciencias Veterinarias, U.B.A.*

*\*\*\*\*Médico Veterinario, concurrente al Servicio de Dermatología del Hospital Escuela de Medicina Veterinaria, Facultad de Ciencias Veterinarias, U.B.A. 1\* tonelliea@gmail.com*

### **Introducción.**

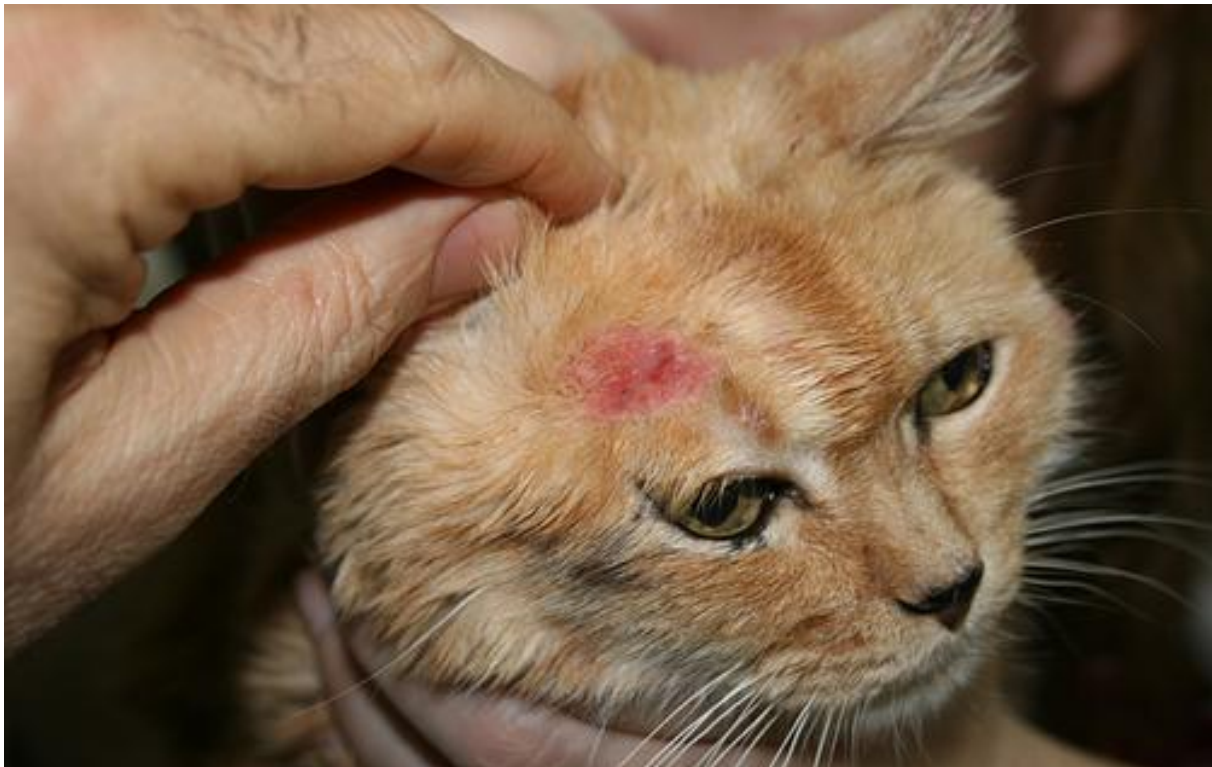El Carcinoma de Células escamosas o carcinoma epidermoide es una neoplasia maligna de perros y gatos, muy frecuente, y originada en los queratinocitos epidérmicos.-Ocurre mas habitualmente en la piel expuesta excesivamente al sol, y es precedido por una queratosis actínica, o queratosis solar. En consecuencia, están mas predispuestos aquellos

animales que pasan muchas horas del día en contacto directo con los rayos solares, sobre todo en el estío. ( Hargis 1979). Se han mencionado estudios que involucran la existencia de antígenos estructurales de Papilomavirus en el 50% de los CCE caninos, lo que también se sospecha ocurre en los gatos con esta patología. También se menciona que los felinos afectados por el virus de la Inmunodeficiencia Felina (VIF) están mas predispuestos a padecer la enfermedad. (Scott,2001)

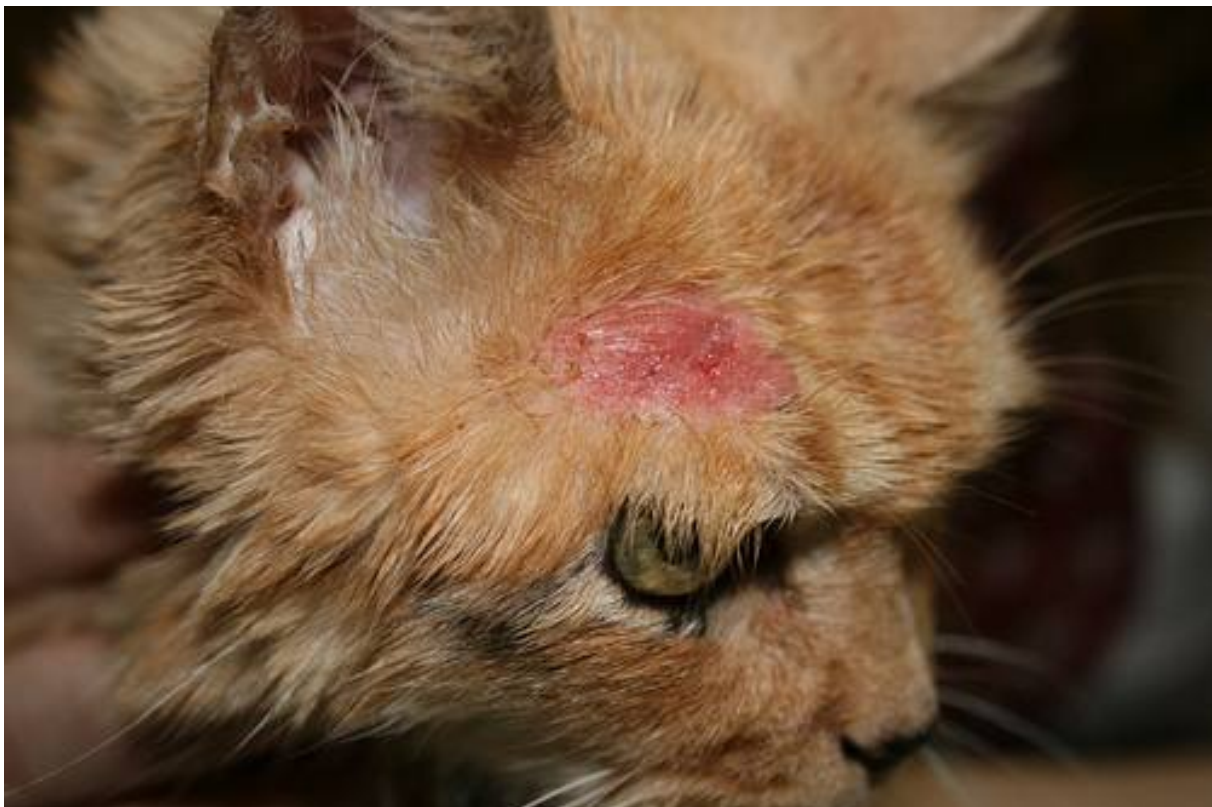En el gato, El CCE aparece a una edad relativamente avanzada (promedio nueve años) sin predilección de raza o sexo. Los gatos blancos son trece veces más susceptibles a padecer el problema por la incrementada susceptibilidad al daño actínico. Los sitios mas afectados habitualmente son la narina, los pabellones auriculares, párpados y labios. Sitios menos frecuentes son el plano nasal y el espacio óculo auricular, el que normalmente se presenta con menos densidad de pelos.-La lesión puede ser proliferativa o ulcerativa y puede ocasionalmente formar cuernos cutáneos (enfermedad de Bowen). Es un tumor localmente invasivo, no tiende a metastizar (no suelen hacer metástasis). Se ha observado que los CCE que aparecen en dedos son tremendamente agresivos. ( Bostock,1972)( Evans,1985)

El diagnóstico se realiza en base a la biopsia lesional, que típicamente nos muestra masas irregulares de cordones de queratinocitos que proliferan hacia distal invadiendo la dermis. Los hallazgos más frecuentes incluyen formación de queratina, perlas en forma de cuerno, puentes intercelulares, mitosis y atipia. ( Rogers, 1994).

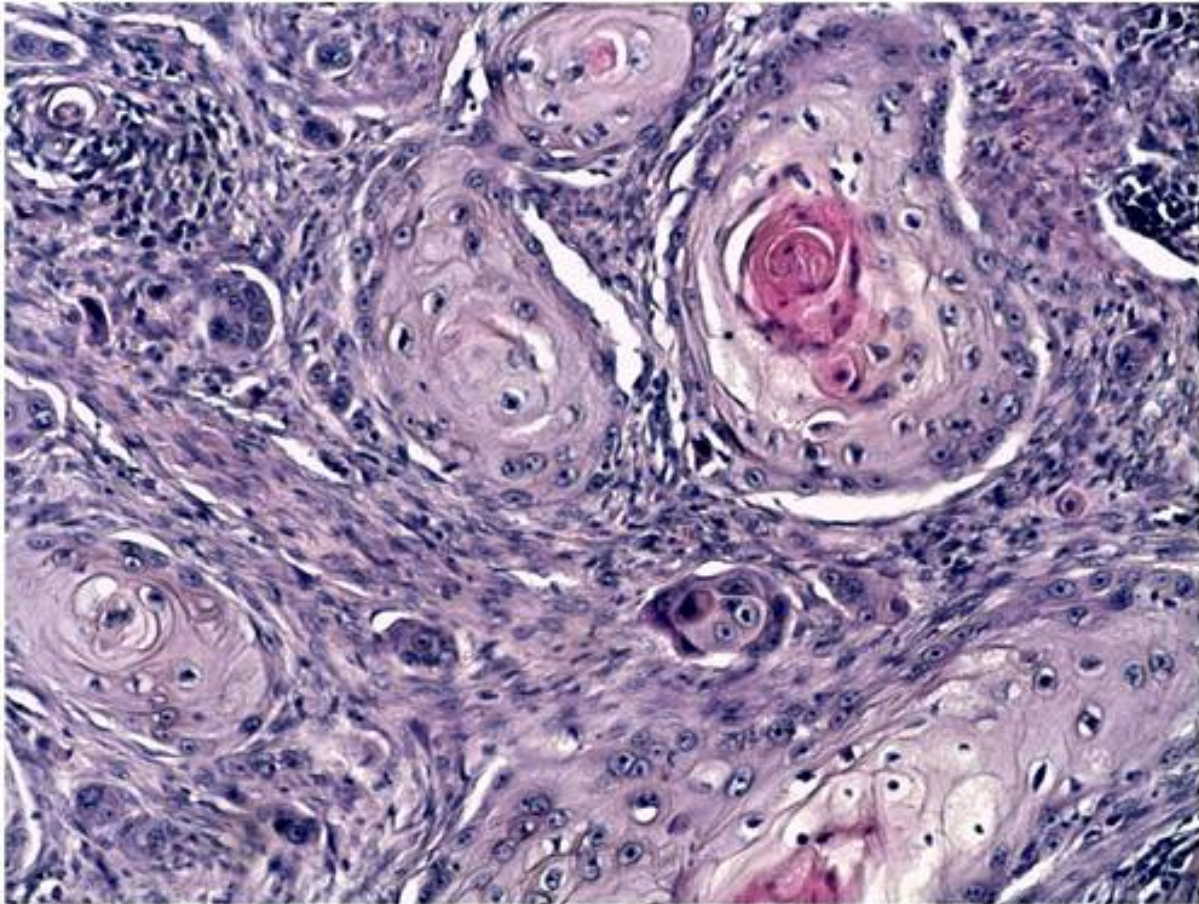
El manejo terapéutico sugerido incluye: amplia escisión quirúrgica, electrocirugía, hipertermia y radioterapia. Además se mencionan los tratamientos farmacológicos con bleomicina, vincristina, hidroxurea, 5 fluoruracilo (neurotóxico para el gato), benzaldehido, tioprolina, retinoides orales y tópicos, pero la referencia bibliográfica los considera poco eficientes. Se han utilizado aplicaciones intralesionales con 5 fluoruracilo y cisplatino combinado con epinefrina y colágeno bovino, reportándose éxitos de hasta un 60% en pacientes con lesiones en el plano nasal. También el uso de carboplatina en aceite de sésamo purificado en forma intralesional ha demostrado una efectividad del 60% en los casos tratados, sin toxicidad sistémica. Los autores no han encontrado en la bibliografía tratamientos tópicos del CCE con 5 FU. (Garma-Aviña,1994) (Kitchell,1985) (Ruslander,1997) ( Théon,1996).



? Figura N° 1: Carcinoma de células escamosas: lesión facial ulcerada. o Squamous cell



? Figura N°2: Carcinoma de células escamosas: Lesión facial ulcerada. o Squamous cell carcinoma: ulcerated tissue in facial area.

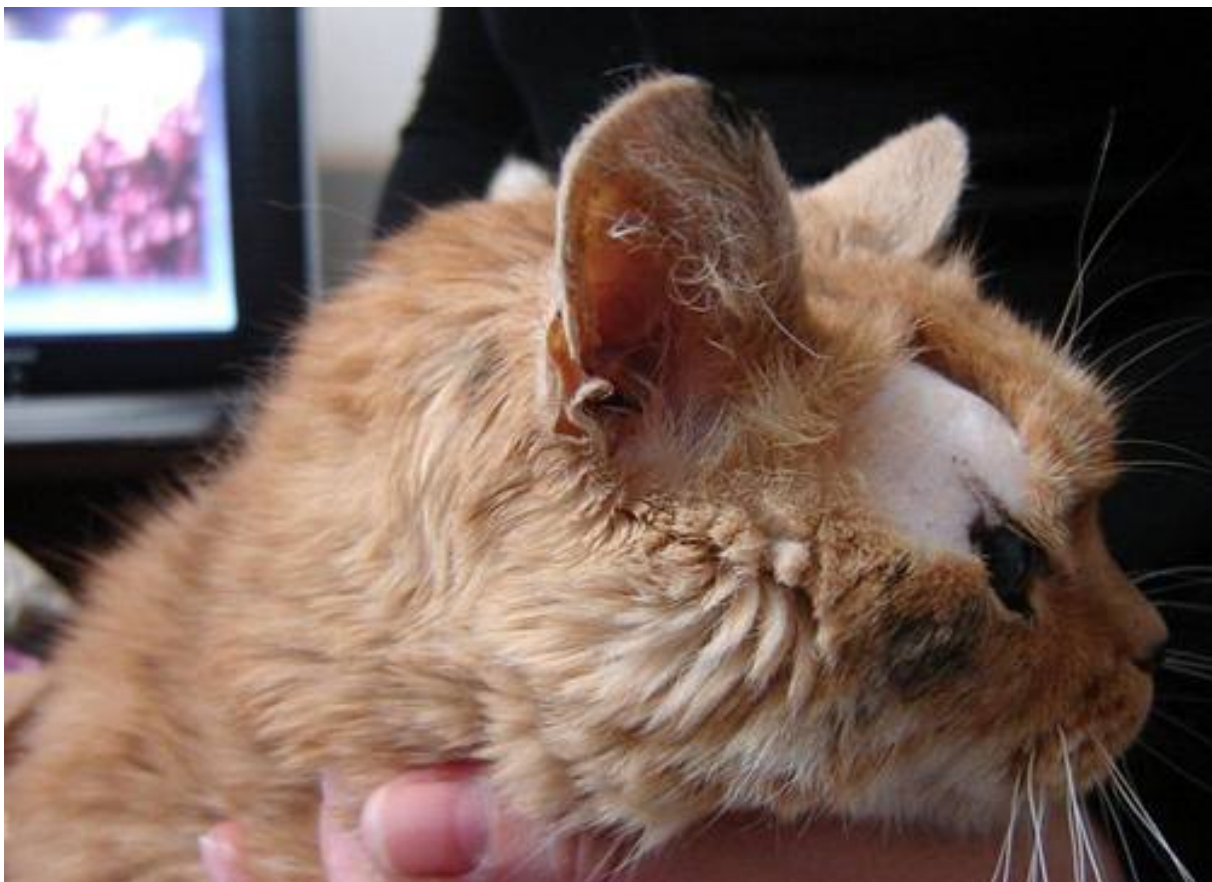

? Figura N° 3: Cambios histopatológicos: (histopathologic changes). Presencia en dermis de islotes de epitelio escamoso con disqueratosis central (cebolletas corneas) características del carcinoma de células escamosas. **Materiales y método.**

Se presentó a consulta un felino macho castrado, color azarcón, de doce años de edad, MATUTE. A la inspección dermatológica pudo verificarse la existencia de una lesión unilateral ubicada en el espacio auriculo/ocular derecho, consistente en una placa eritematosa, sobreelevada, alopecica, de forma ovoide, de 2. x 1 cm., de seis meses de evolución., ulcerada, con tendencia a la expansión y con signos de crecimiento rápido (**fotos 1 y 2**). Los gánglios (linfonódulos) submaxilares no estaban afectados, como así tampoco los pabellones auriculares, los cartílagos alares ni la narina. Al momento de la consulta, la propietaria adjunta un diagnóstico histopatológico de CCE (**foto 3**). El comentario histopatológico refiere "presencia en dermis de islotes de epitelio escamoso con disqueratosis central (cebolletas corneas) características del CCE». El paciente había recibido terapias tópicas que incluían tretinoína, imiquimod, tacrolimus, diversos esteroides de uso local en forma de lociones y cremas, no habiendo recibido quimioterapia sistémica ni aplicación de agentes citostáticos intralesionales.

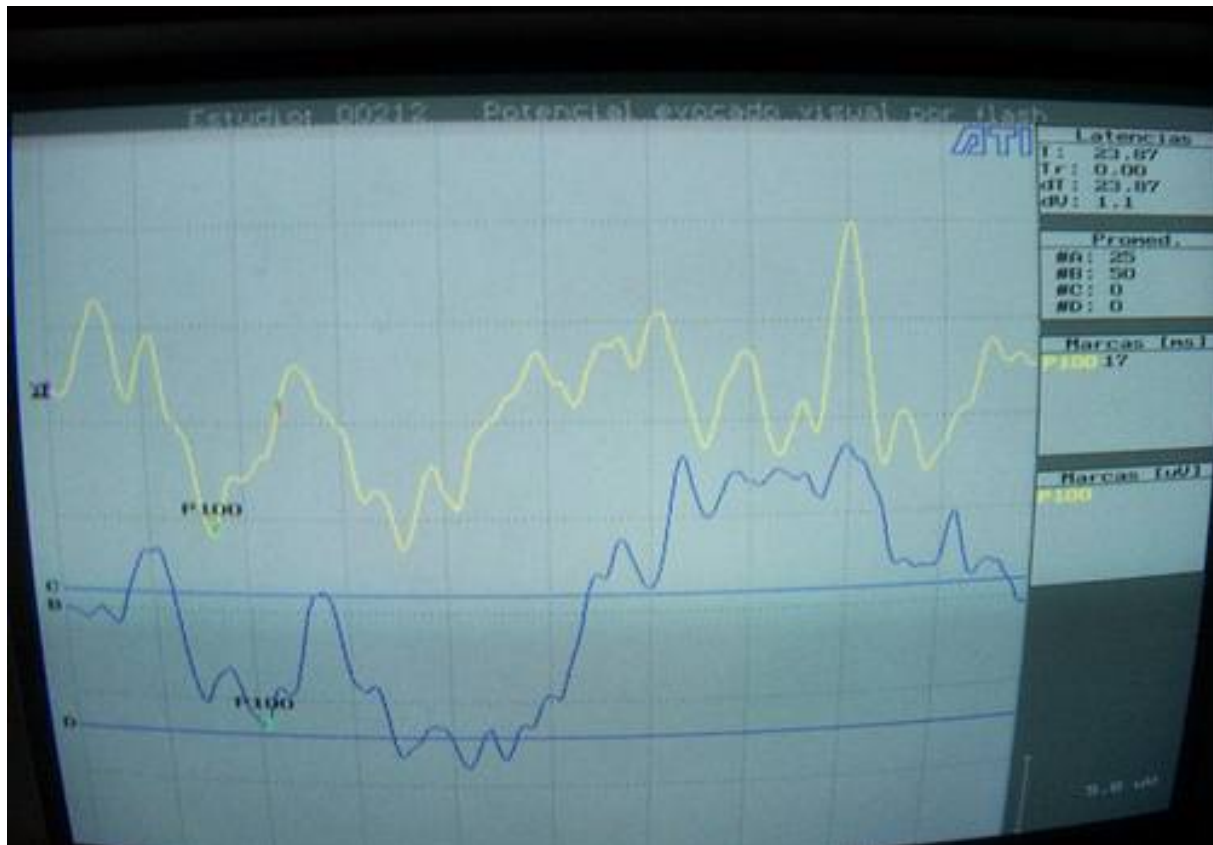Ante la contundencia del diagnóstico, se decide encarar el tratamiento del CCE en forma agresiva. Ante la negativa de la propietaria de extirpar quirúrgicamente la lesión, se indica un tratamiento tópico con tretinoína al 0,03% en forma de crema dos veces al día durante treinta días. A los quince días de iniciada la terapia, y ante la falta de respuesta a la

misma, se decide optar, dada la localización de la lesión y advirtiendo previamente a la propietaria sobre los riesgos de posible intoxicación o trastornos neurológicos, utilizar el 5 FU en forma tópica, como alternativa al tratamiento sistémico (absolutamente tóxico) o intralesional. Se toman las debidas precauciones mediante la colocación de un collar isabelino de que el felino no tome contacto bucal con la zona tratada, y se prescribe la aplicación durante la noche de 5 fluoruracilo en forma de ungüento al 5% (Efudix Investi) una vez al día exclusivamente sobre el área afectada, evitando el contacto con la piel sana circundante, la que es protegida por una capa de vaselina sólida. Antes de comenzar el tratamiento, se verificó el estado general de salud del animal, quien se encontraba en perfectas condiciones. También fue evaluado Neurológicamente, sin detectarse anomalías en el momento de iniciar el tratamiento.

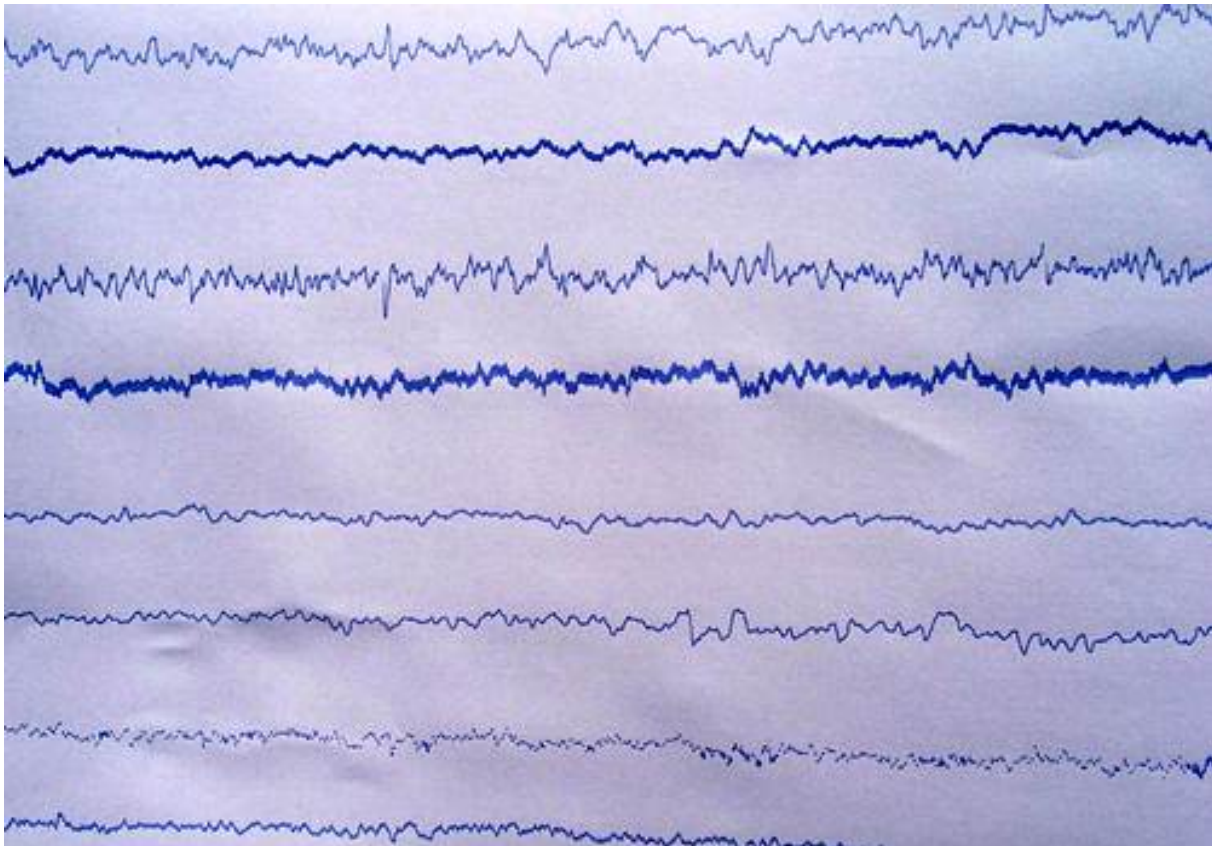


? Figura N°4: Lesión facial curada luego del tratamiento con 5 FU. Facial lesion healthy with scar after treatment with 5 FU. **Resultados.**

Sesenta días después de iniciado el tratamiento, las lesiones cutáneas habían desaparecido por completo, quedando como remanente una piel alopecica de aspecto cicatrizal, sin evidencia de lesión neoplásica (**foto 4**), que fue corroborado por Histopatología.- El estudio histopatológico demostró atrofia epidérmica, dérmica con proliferación de tejido fibroso epidérmico, y ausencia de folículos pilosos, compatible con lesión cicatrizal.



? Figura N°5: Potencial visual evocado (evoked potencial visual): Imagen absolutamente normal (se habla de conservado, obsérvese la onda P 100 a los 17 milisegundos con amplitud conservada) del potencial evocado visual tomado luego del tratamiento con 5 FU.



? FiguraNº6: Electroencefalograma post tratamiento (electroencephalography): No se observan alteraciones luego del tratamiento con 5 FU. Método utilizado con referencia CZ y electrodos aguja. Simultáneamente se sometió al paciente a un minucioso examen neurológico luego del tratamiento con 5 FU tópico, no detectándose lesiones neurológicas en el electroencefalograma ni en los potenciales evocados visuales. **(fotos 5 y 6)**.-(Braund, 2009)(Gilardoni,2005). No se registraron tampoco alteraciones neurológicas clínicas , según consta en la ficha de examen neurológico post-tratamiento **(cuadro 1)**.

#### Cuadro nº 1.

	PROTOCOLO DE DE EXAMEN NEUROLÓGICONEUROLOGIC RECORD	
Códigos:	Ausente	0
	Disminuida	+
	Normal	++
	Aumentada	+++
	Clonos	++++
	Miembro anterior derecho	MAD
	Miembro posterior derecho	MPD
	Miembro anterior izquierdo	MAI
	Miembro posterior izquierdo	MPI

Propietario:		Nombre Matute		
		Dirección		
		TE		
Paciente:		Especie Felino		
		Raza Común Europeo		
		Sexo Macho		
		Edad 12 años		
Motivo de consulta: control post medicación con 5 FU				
Datos anamnésicos:				
Convulsiones: si / noX				
Estado del sensorio:		Normal ++		
		Exaltado		
		Deprimido		
		Anulado (coma)		
Signos vitales:		T????		
		Linfonódulos ++		
		Pulso arterial ++		
		Frec. Respiratoria++		
		Frec. Cardíaca++		
		Mucosas ++		
		Tiempo de llenado capilar++		
		Tipo respiratorio ++		
Posición cefálica:		Normal ++		
		Rotada hacia la derecha		
		Rotada hacia la izquierda		
		Línea recta		
		Cerca del piso		
Actitudes posturales:		Estación ++		
		Marcha ++ efectiva		
		Decúbito		
Ataxia:		?		
Tono muscular:		++		
Cuadro nº2. Examen	EXAMEN	OJO DERECHO	OJO IZQUIERDO	
Neuroftalmológico:	RFP directo	++	++	
	RFP cruzado	++	++	
	Tamaño pupilar	++	++	
	Abertura palpebral	++	++	
	Estrabismo	-	-	



Pares craneanos:		Olfato ++			
		Reflejo de deglución (IX, X) ++			
		Inspección y palpación del cuello (XI) ++			
		Tracción de la lengua (XII) ++			
		Ojo izquierdo		Ojo derecho	
	Refl. de amenaza (II, VII)	++		++	
	Nistagmo espontáneo (VIII)	-		-	
	Nistagmo vestibular (III, IV, VI, VIII)	-		-	
	Refl. córneo palpebral (V, VII)	++		++	
	Refl. audio-palpebral (VIII, VII)	++		++	
Reflejos espinales:		Reflejo perineal++			
		Reflejo del panículo sin particularidades			
		MAD	MAI	MPD	MPI
	Refl. de retirada	++	++	++	++
	Refl. carporradial	++	++		
	Refl. patelar			++	++
	Refl. tibial craneal			++	++
Reflejos anormales:	Refl. extensor cruzado	-	-	-	-
Sensibilidad:	Superficial	++	++	++	++
	Profunda	++	++	++	++
Posible localización de la lesión: no se observan lesiones previas, ni post tratamiento					
Diagnóstico presuntivo:					

### Discusión.

El 5 FU es una droga antineoplásica, actuando como antimetabolito y se maneja en presentaciones tópicas o sistémicas. El 5 FU es un fármaco que bloquea la reacción de metilación del ácido desoxirribonucleico (ADN) para convertirlo en ácido timidílico mediante la inhibición de una enzima que es importante para la síntesis de timidita, que siendo parte de la molécula de ADN detiene su formación. El fármaco es específico del ciclo de la fase celular, Fase S. El mecanismo de acción antineoplásico es que el 5 FU interviene en la síntesis del ADN de células tumorales e inhibe en poco grado la síntesis de ARN. Ambas acciones se combinan para promover un desequilibrio metabólico que resulta en la muerte de la célula tumoral. La actividad inhibitoria del fármaco, por su analogía con el ácido nucleico Uracilo, tiene afectación sobre el veloz crecimiento de las células neoplásicas que aprovechan preferentemente la molécula del Uracilo para la biosíntesis del ácido nucleico. Los efectos de una privación de ADN y ARN atacan más a las células que crecen y se multiplican sin control.

Su eficacia radica en que se une de forma irreversible a la enzima timidilato sintasa,

esencial para la síntesis de nucleótidos de timina. La timina es una de las cuatro bases nitrogenadas que forman parte del ADN, y su carencia implica que el ADN no se pueda replicar, lo que inhibe la división celular, y por lo tanto el crecimiento tumoral. En felinos, su administración sistémica esta absolutamente contraindicada, debido a la severa sintomatología neurológica que produce (ataxia, convulsiones, inestabilidad, babeo, muerte). En nuestro caso, advertida la propietaria sobre los riesgos de la terapia a implementar, no tuvimos trastornos neurológicos ni orgánicos después del tratamiento tópico con 5 FU, el que resultó ser sumamente exitoso.

### **Conclusiones.**

Si bien se han reportado tratamientos locales del CCE felino, incluso utilizando medicamentos intralesionales, no tenemos antecedentes de haber usado 5 FU en forma de ungüento en felinos para tratar el CCE facial en forma tan exitosa. Futuros trabajos y presentaciones podrán avalar esta forma de terapia, dejando en claro la peligrosidad de la misma, en el caso de que el animal ingiera accidentalmente la droga.

### **Referencias.**

- Bostock, DE: Prognosis in cats bearing squamous cellcarcinoma. J. Small An. Pract. 13:119, 1972.
  - Braund-Clinical Syndromes in Veterinary neurology .Electrodiagnosis. 2009.
  - Evans, AG., et. Al: A trial of 13-cis-retinoic acid for treatment of squamous cell carcinoma and preneoplastics lesions of the head in cats. Am. J. Vet. Res.46:2553, 1985.
  - Garma-Aviña A: The citology of squamous cell carcinomas in domestic animals. J. Vet Diagn. Invest. 6:238, 1994.
  - Gilardoni L;Suraniti A.Examen clínico neurológico. Agrovvet. 2005.
  - Kitchell, BE, et. Al.: Intralesional sustained release chemotherapy with cisplatin and 5-Fluoruracil therapeutic implants for treatment of feline squamous cell carcinoma. Proc. Annu. Meet. Et. Cancer Soc. 12:55, 1992.
  - Hargis, AM, Thomassen, RW: Solar Keratosis (Solar dermatosis, senile keratosis) and solar keratosis with squamous cell carcinoma. Am. J. Pathol. 94:193, 1979.
  - Rogers, KW: Feline cutaneous squamous cell carcinoma. Feline Pract. 22:7, 1994.
  - Ruslander, D: Cutaneous squamous cell carcinoma in cats. Comp. Cont. Ed. Pract. Vet 19:1119, 1997.
  - Scott, DW; Miller, WH; Griffith, CE.: "Small Animal Dermatology". W.B.Saunders, 6a. Ed., 2001, pag. 1249-1258.
  - Théon AP, et al: Intratumoral administration of carboplatin for treatment of squamous cell carcinoma of the nasal plane in cats. J. Am. Vet. Res 57:205, 1996.
-