

Utilización de Placa Híbrida vs Placa Escalonada en Artrodesis Pancarpiana en Perros.

Vet. Arg. ? Vol. XXVIII ? N° 274 ? Febrero 2011.

***Luis Pérez Fernández, **Carmelo Riaño**

Resumen.

Realizamos una comparación de los resultados funcionales y estéticos con el uso de los dos tipos de placa de artrodesis pancarpiana comercializadas.

Para ello, evaluamos 3 casos, de luxación carpiana resueltos mediante artrodesis pancarpiana.

En los tres casos presentados, sucede una luxación radiocarpiana postraumática grave que implica la inestabilidad de la articulación por lesiones ligamentosas múltiples. La destrucción total de los ligamentos, conlleva una inestabilidad completa de la articulación, en la que la única manera de restablecer la funcionalidad de la extremidad es la panartrodesis.

La artrodesis parcial, que involucra tan sólo a la articulación antebraquiocarpiana, no tiene buenos resultados debido a que la presión que soportan las articulaciones intercarpiana y carpometacarpiana, las predisponen a cambios degenerativos dolorosos, por lo que no consideramos esta técnica de elección en ningún caso.

Summary.

We conducted a comparison of functional and aesthetic results using the two types of plate arthrodesis pancarpiana market.

To this end, we evaluated 3 cases of carpal dislocation arthrodesis resolved by pancarpiana.

In the three cases, post-traumatic radiocarpal dislocation occurs involving serious instability of the joint with multiple ligament injuries. The total destruction of the ligaments, leads to instability of the joint, where the only way to restore the functionality of the limb is the panartrodesis.

The partial fusion, which involves only the joint antebraquiocarpiana not have good results because the pressure on the intercarpal and carpometacarpal joints, the pain predispose to degenerative changes, so do not consider this technique of choice in any case.

**TARTESSOS Policlínica Veterinaria*

*S.A.T.C.O.V. Servicio Ambulatorio de Traumatología y Cirugía Ortopédica Veterinaria c/
Virgen del Loreto, 11. 41950 Castilleja de la Cuesta ? SEVILLA ? ESPAÑA Telf.: +34 954*

162 152 Mail: satcov@gmail.com

** Clínica Veterinaria LOS

PRINCIPES

C/ Virgen de Lujan, 54 ? 41010 SEVILLA ?

ESPAÑA

Telf.: +34 954 278 100 Mail: carmeloveter@hotmail.com

Introducción.

La artrodesis es un procedimiento quirúrgico encaminado a eliminar el movimiento de una articulación provocando una unión entre los huesos que la forman. Está indicada en procesos que cursan con dolor, inestabilidad y pérdida de la función articular de forma irreparable.

? Malformaciones articulares.

? Enfermedad articular degenerativa.

? Fracturas irreparables y no uniones. 60 días de la intervención.

? Luxaciones traumáticas y congénitas.

? Artritis inmunomediadas.

? Artritis sépticas.

? Traumas graves en carpo y tarso con herida abierta y pérdida de sustancia.

Para que una artrodesis tenga éxito el resto del miembro afectado y las articulaciones adyacentes deben ser funcionales, y las angulaciones de fijación de la articulación intervenida deben ser las fisiológicas, tanto en el plano de extensión-flexión, en el grado de valgus-varus, como en el alineamiento rotacional del eje. Un legrado o fresado agresivo de los cartílagos articulares y hueso subcondral, y una buena fijación son imprescindibles para el éxito de la artrodesis.

La artrodesis pancarpiana se realiza habitualmente con una placa ósea implantada dorsalmente, aunque hay descritas técnicas de colocación de placa en la cara palmar. (6).

Las 2 placas comercializadas para tal fin son la placa híbrida DCP (imagen 1) cuya forma de vela combina agujeros de mayor grosor para el radio y más finos para los metacarpianos, incluyendo un agujero central donde insertará el tornillo del hueso carporradial. (7).

En segundo lugar podemos encontrar la placa híbrida escalonada, (imagen 2 Y 3) que tiene un orificio alargado para el hueso carporradial, y un escalón que deberá estar en contacto con el radio, para mantener una angulación fisiológica tras la artrodesis (2,3,11).



Imagen 1.



Imagen 2.



Imagen 3. **Métodos y Resultados.**

Caso n° 1.- FOX.


Fox terrier hembra de 4 años que tras un traumatismo sufre una inestabilidad del carpo. Fue tratada con AINES y reposo inicialmente, pero con nula respuesta. A la exploración apreciamos inestabilidad en el carpo y optamos por la realización de artrodesis pancarpiana con placa DCP.

Realizamos un abordaje dorsal al carpo y, tras eliminar cartílagos articulares y rellenar el espacio con injerto esponjoso, implantamos la mencionada placa.

Para realizar la técnica quirúrgica de abordaje dorsal al carpo, incidimos la piel en la línea media de la superficie dorsal del carpo desde el tercio distal del radio hasta el tercio distal de los metacarpianos. Inmediatamente bajo la piel y tejido subcutáneo, encontramos la cápsula articular que engloba las articulaciones carporradiar, carpiana media y carpometacarpiana.

Preservando los tendones de los músculos extensor carporradiar, y extensor digital común, accedemos a la articulación para realizar el fresado de todo el cartílago articular. (4,7,8)

Una vez eliminado todo el cartílago articular, rellenamos con el injerto previamente recogido en la parte esponjosa proximal del humero, e implantamos la placa siguiendo las normas habituales, teniendo en cuenta que debemos colocar los tornillos distales en el III metacarpiano, de manera que ocupen al menos el 60% de la longitud total del mismo.



El resultado final fue satisfactorio, aunque persiste una cojera evidente en la extremidad que no compromete la funcionalidad normal de FOX. (Imagen 4).

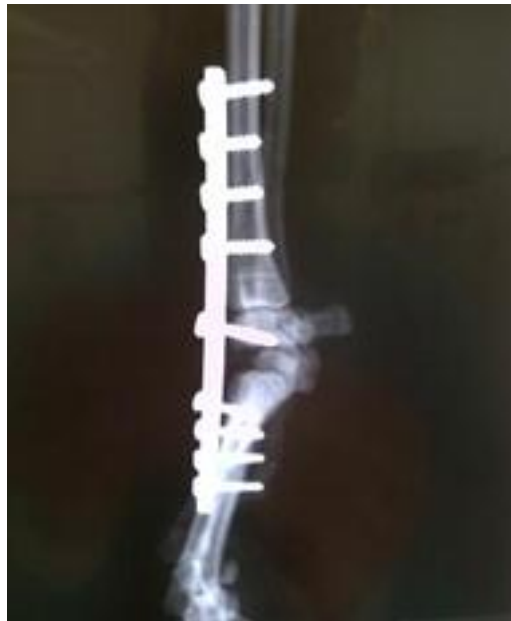

Imagen 4. Caso n° 2.- MAOLITO.

Bretón, 9 años. En una cacería vuelve con una cojera sin apoyo. En el mismo día lo vemos en consulta en donde apreciamos una luxación radiocarpiana grave (imagen 5). Optamos por la resolución quirúrgica mediante la realización de artrodesis con placa escalonada.

La implantación de dicha placa tiene ligeras diferencias en la técnica que con el uso de la placa anterior. En este caso marcamos en primer lugar el punto de inserción del tornillo en el hueso carporradial, y sobre él fijamos la placa.

Como ésta tiene un agujero central alargado, esto nos permite movilizar la placa proximal ó distalmente para que el escalón coincida en su punto de contacto con la parte más distal del radio. El abordaje realizado es el habitual dorsal al carpo.

Una vez fijado el tornillo del hueso carporradial, movemos la placa hasta que su posición sea la ideal y fijamos los tornillos distales del radio y de los metacarpianos (imagen 6). La evolución fue muy buena, recuperando el apoyo al cabo de los pocos días post-cirugía y persstiendo una cojera casi inapreciable al cabo de las 5 semanas.

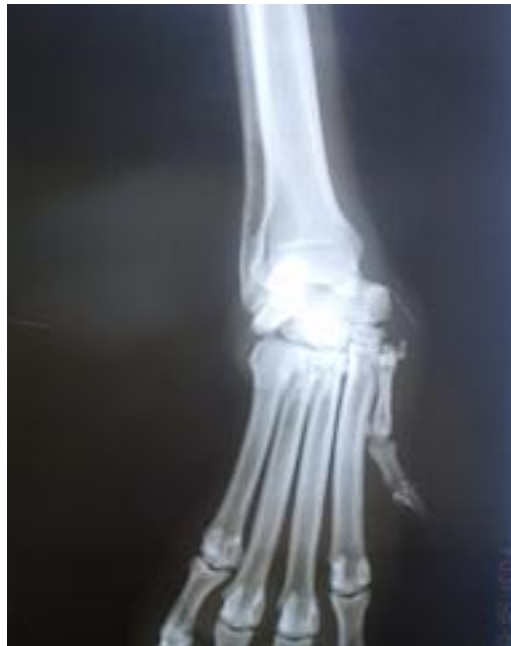

Imagen 5.

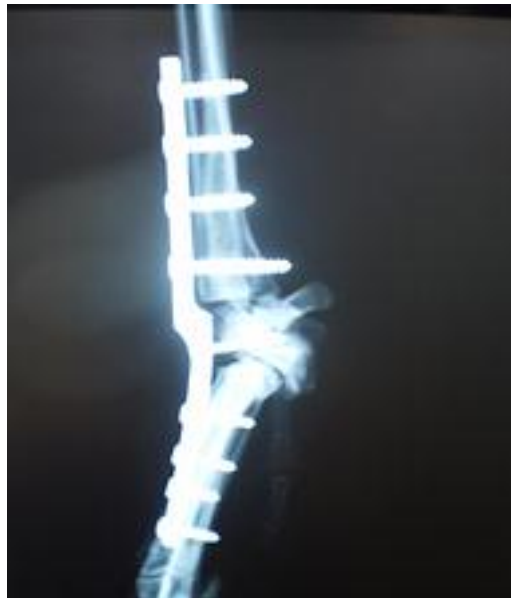

Imagen 6. Caso n° 3.- TOSCA.

Perra de aguas, 5 años. De la misma manera sufre una luxación radiocarpiana postraumática que impide el apoyo de la extremidad.(imagen 7).

Realizamos panartrodesis carpiana con placa escalonada.

Una ligera diferencia en el abordaje, es la realización del acceso en la piel mediante un corte de forma semilunar. De este modo, evitamos o disminuimos la lesión de las raíces nerviosas cutáneas que discurren de manera oblicua, reduciendo el riesgo de dermatitis acrales después de la cirugía.

Eliminamos cartílagos articulares e injertamos la esponjosa previamente recolectada del tubérculo mayor del húmero.

Implantamos la placa de la manera habitual, realizando un vendaje ligeramente

compresivo para evitar edemas y favorecer la recuperación, dado que el carácter del animal, la hacía especialmente predispuesta a utilizar la extremidad antes de lo recomendable. (imagen 8).

El resultado fue igualmente satisfactorio, evolucionando en un plazo de 6 semanas, hasta una cojera prácticamente imperceptible.

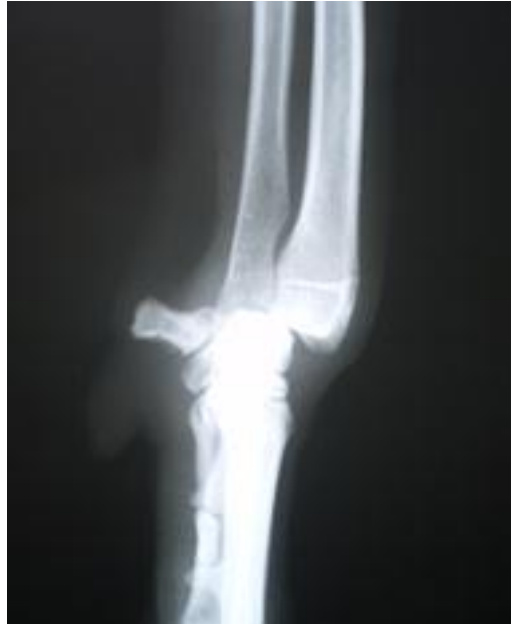

Imagen 7.

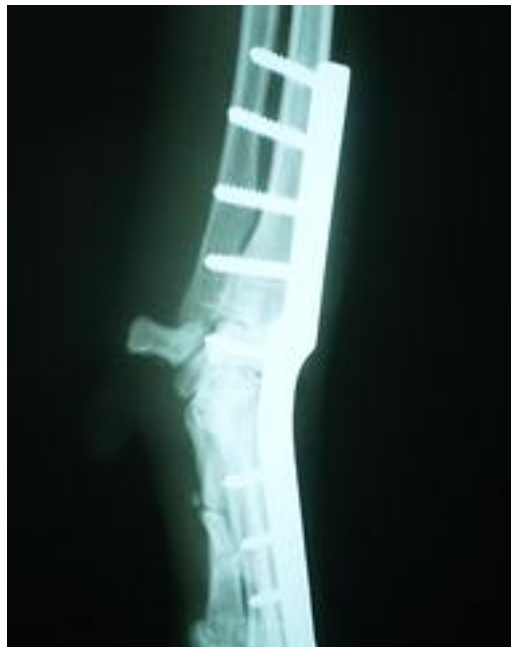

Imagen 8. **Conclusiones.**

Las placas híbridas DCP producen un desplazamiento craneal de toda la zona distal de la extremidad debido a la distancia entre el hueso carporradial y la placa. Al apretar el tornillo del hueso carporradial, se produce un desplazamiento craneal del mismo con el resultado de un mal contacto entre la zona distal del radio y el hueso en cuestión. (imagen 9) Si

evitamos dar mucha tensión en el tornillo para evitar este desplazamiento, no creamos suficiente estabilidad incrementando los riesgos del fracaso en la artrodesis. Esto se traduce en una consolidación que no respeta la anatomía de la zona, incluso moldeando la placa para mantener el ángulo fisiológico de la articulación.

La placa de artrodesis híbrida resuelve estos problemas, porque el escalón "sujeta" el hueso carporradial en su localización anatómica, además de tener una angulación distal de 10-15° que respeta la configuración anatómica del carpo. (imagen 10).

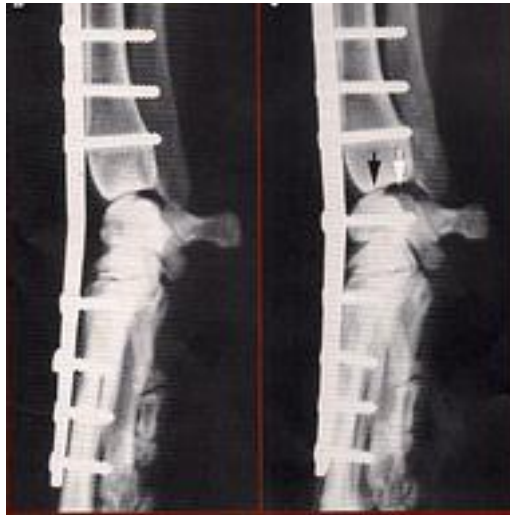

Imagen 9.

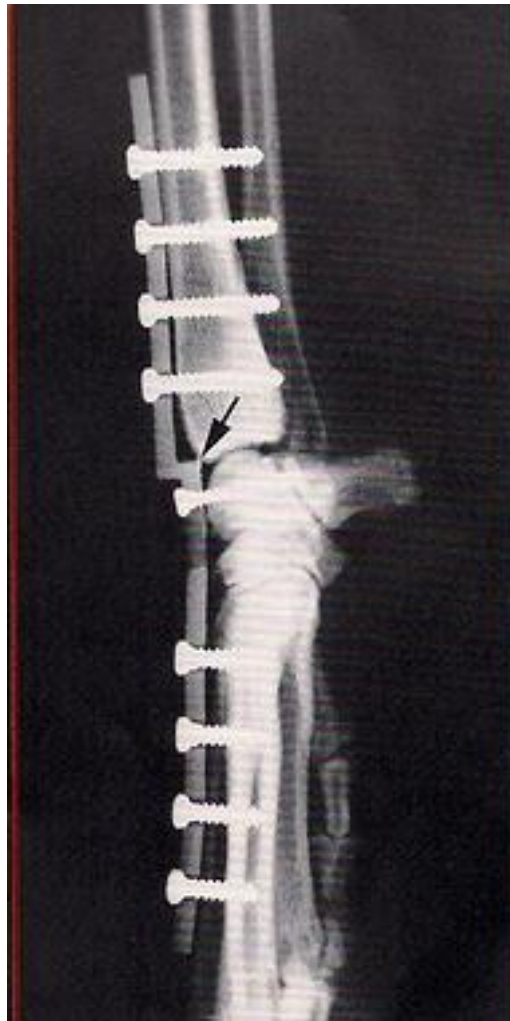

Imagen 10. Por tanto, la utilización de la placa híbrida escalonada, además de producir una artrodesis más fisiológica, permite una deambulación más armoniosa con una cojera menos evidente, lo que la hace la placa de elección para realizar la panarthrodesis carpiana.

Bibliografía.

- 1 ? Partial carpal and pancarpal arthrodesis in the dog: a review of 50 cases. Denny HR, Barr Ars. J. Small Animal Practice 1991, 32: 329-334.
- 2 ? The stepped hybrid plate for carpal panarthrodesis, part I: Relationship between plate and bone surfaces. Diaz-Bertrana, M.C, F. Darnacullea, I. Durall, J. Franch, J.L.Puchol Vet Comp Orthopedic Traumatol 5/2009.
- 3 ? The stepped hybrid plate for carpal panarthrodesis, part II: Multicenter study of 52 arthrodeses. Diaz-Bertrana, M.C, F. Darnacullea, I. Durall, J. Franch, J.L.Puchol .Vet Comp Orthopedic Traumatol 5/2009.
- 4 ? Cirugía en pequeños animales. Fossum, T. Ed. Elsevier.
- 5 ? Atlas de abordajes quirúrgicos en traumatología de pequeños animales. Franch, J., López C.
- 6 ? Medial plating for carpal arthrodesis. Guerrero TG, Montavon TM. Veterinary surgery

2005. 34: 153-158.

7 ? Thirteen pancarpal arthrodesis using 2,7/3,5 mm hybrid dynamic compression plates. Li A., Gibson N., Carmichael S., Bennet D., . Veterinary Comparative Orthopedics and Traumatology. 1999: 12: 102-107.

8 ? Ortopedia y reparación de fracturas en pequeños animales, cuarta edición. Piermattei, Flo, DeCamp. Ed. Intermedica.

9 ? Texto de cirugía de los pequeños animales. Slatter, D.H. Ed. Salvat.

10 ? Toma de decisiones en cirugía ortopédica de pequeños animales. Sumner-Smith. Ed Interamericana Mc Graw-Hill.

11 -Panartrodesis carpal mediante una placa escalonada. Diaz-Bertrana C., Darnacullea F., Martinez J., Rubio A., Durall I. Revista ARGOS nº 121, sept. 2010. Pag 44-48
