

## Utilidad potencial de la Ozonoterapia en la Medicina Veterinaria - Potential Usefulness of Ozone Therapy in the Veterinary Medicine.

DMV. **Lucia Vidal Di Maio**: Veterinary Clinic "Pet's Passo", São José dos Campos – Brazil. E-mail: [petspasso@vivax.com.br](mailto:petspasso@vivax.com.br) | Dr. **Wilfredo Urruchi**: Instituto de Ciências Aplicadas Vale do Paraíba, São José dos Campos, São Paulo, Brazil. E-mail: [willy@icavp.com.br](mailto:willy@icavp.com.br) | DMV. **Zullyt Zamora Rodríguez**: Departamento de Biomedicina, Laboratorio de Ensayos Biológicos, Centro de Investigaciones del Ozono. Apartado Postal 6414, Ciudad Habana. Cuba. [zullyt.zamora@cnic.edu.cu](mailto:zullyt.zamora@cnic.edu.cu)

---

### Resumen

En el Brasil los estudios sobre la ozonoterapia en animales son muy recientes. El objetivo de este trabajo está relacionado con los efectos de la ozonoterapia como tratamiento en diferentes patologías de pequeños animales, que son atendidos en una clínica veterinaria particular. En esta clínica la ozonoterapia forma parte de las terapias de rutina en perros y gatos. Debido a los buenos resultados con uso de la ozonoterapia, nos gustaría motivar a profesionales del área, a realizar trabajos científicos, siendo que garantiza un mejoramiento en la salud y calidad de vida en los animales.

Los casos son: (1) Displasia coxofemoral, con osteodistrofia, tratado con ozono por insuflación rectal. (2) Fractura de cadera, en proceso de consolidación, tratada con ozono por insuflación rectal. (3) Dermatitis atópica canina, caso crónico, tratado con ozono por autohemoterapia menor. (4) Dermatitis fúngica, causada por *Microsporum canis* y tratada con ozono por autohemoterapia menor. (5) Lipidosis hepatocelular felina, tratado con ozono por insuflación rectal. (6) Estrechamiento del espacio del disco Intervertebral (L1- L2), Tratado con ozono por insuflación rectal. (7) Calcificación del disco intervertebral (T12 - T13), Tratado con ozono mediante aplicaciones paravertebrales. (8) Ligero estrechamiento del espacio del disco intervertebral (C5-C6, C6-C7, L4-L5), Tratado con ozono mediante insuflación rectal y aplicaciones paravertebrales. No se observaron reacciones adversas durante los tratamientos, e incluso no hubo signos de dolor durante la aplicación. Los dueños de las mascotas no tuvieron objeción ante el tipo de tratamiento. Los resultados fueron muy buenos, pues todos los casos mostraron mejoría de la patología que sufrían. Por tanto, podemos decir que la ozonoterapia es una tecnología médica que puede ser aplicada con éxito en la medicina veterinaria.

**Palabras Claves:** ozonoterapia | felino| canino| displasia coxofemoral | dermatitis atópica.

---

## Summary

In Brazil the studies of ozone therapy in animals are quite recent. The aim of this work is to describe the treatment with ozone therapy of some cases conducted in a private veterinary clinic of small animals. In this clinic, ozone therapy is already a part of the therapeutic routine in dogs and cats. Due to the good results with use of the ozone therapy, we would like to encourage professionals, to carry out scientific, work, since ensures an improvement in the health and quality of life in animals. The cases are: (1) Coxofemoral Dysplasia - with osteodystrophy, treated with ozone by rectal insufflations. (2) Hip Fracture – already in consolidation process, treated with rectal insufflations. (3) Canine Atopic Dermatitis - chronic case, treated with minor autohaemotherapy. (4) Fungic Dermatitis - *Microsporum canis*, treated with ozone by minor autohaemotherapy. (5) Hepatocellular Lipidosis – feline, treated with ozone by rectal insufflations. (6) Intervertebral Disc Space Narrowing (L1- L2), treated with rectal insufflations. (7) Intervertebral Disc Calcification (T12 - T13), treated with paravertebral applications. (8) Mild Intervertebral Disc Space Narrowing (C5-C6, C6-C7, L4-L5), treated with ozone by rectal insufflations and paravertebral applications. It was observed that - dogs have no adverse effects during the treatments. Pet owners did not place any objection to the type of treatment. The results were quite good; all the cases showed improve of the pathology that they were suffering. So that, we could say that ozonotherapy is a useful medical technology that could be applied in the veterinary medicine.

**Keywords:** ozonotherapy | feline| canine | coxofemoral dysplasia | atopic dermatites.

---

## INTRODUCCION

La medicina veterinaria en el Brasil viene creciendo y especializándose rápidamente. Este factor es muy importante, debido a que el cliente, "propietario" de nuestro paciente, no siempre tiene las condiciones financieras para acceder a una consulta con especialistas o pagar un tratamiento costoso. Fue en busca de estos tratamientos más económicos y menos invasivos que encontramos la ozonoterapia a la cual se le han demostrado diferentes efectos beneficios en el campo de la medicina.

El ozono es un fuerte agente oxidante y posee propiedades bactericidas. Nuevos resultados han confirmado que el ozono puede actuar como un inductor de citocinas <sup>(1)</sup> tales como interferon (IFN- $\gamma$  y  $\beta$ ), factor de necrosis tumoral (FNT- $\alpha$ ) interleucinas (IL)1 $\beta$ , 2, 4, 6, 8 y 10, factor

estimulador de colonia granulocito-macrófago (GM-CSF) y el factor transformador del crecimiento (TGF-  $\beta$ 1).<sup>(2)</sup> Otros estudios recientes demostraron que la liberación de citocinas por parte de células mono-nucleares de sangre periférica dependía de la concentración de ozono aplicada<sup>(3)</sup> y por último Bocci en el 2007<sup>(4)</sup> demostró que concentraciones de ozono de 40 mg/L inducen la producción de la enzima Heme oxigenasa-1 (HO-1) y de proteínas de estrés térmico- 70 (PET-70).

Durante la última década, han sido objeto de publicación diversos efectos beneficiosos del acondicionamiento oxidativo con Ozono (POO),<sup>(5,6)</sup> el cual aplicado juiciosamente se define como una adaptación ante un estrés oxidativo agudo o acondicionamiento oxidativo.<sup>(7)</sup> También se ha demostrado que la ozonoterapia restablece el balance redox intracelular, incrementando la actividad de las enzimas antioxidantes endógenas, y de esta forma disminuye el estrés oxidativo<sup>(6,8)</sup> generado en cualquier patología. En la medicina humana se ha demostrado el efecto beneficiosos de la ozonoterapia en enfermedades de diferentes etiología tales como, neurológicas<sup>(9)</sup>, oftalmológicas<sup>(10)</sup>, endocrino-metabólica, ortopédicas<sup>(11)</sup> e inmunológicas<sup>(12)</sup>. Las enfermedades que padecen los animales son muy semejantes a las encontradas en humanos, por lo que decidimos tomar como antecedentes estos estudios recientes realizados tanto en modelos experimentales como en humanos para fundamentar el uso de esta alternativa terapéutica (Ozonoterapia) en diferentes enfermedades que se presentan en perros y gatos y que son de difícil control mediante los tratamientos convencionales. Por tanto el objetivo de este trabajo es mostrar los resultados obtenidos con la ozonoterapia en ocho casos de animales con patologías diferentes e incentivar a los investigadores del área a realizar estudios más profundos con la finalidad de hacer extensivo el uso de esta alternativa terapéutica a través de una metodología adecuada, en el campo de la medicina veterinaria.

## MATERIALES Y METODOS

**Animales:** Se utilizaron en el estudio animales domésticos que acudieron a nuestra clínica veterinaria privada, pertenecientes a la especie canina (Cocker Spaniel, Dachshund, Teckel, Poodle y Poodle Toy) hembras y machos de diferentes edades y uno de la especie felina (sin raza definida) hembra.

### **Materiales.**

El ozono se obtuvo de un generador de ozono marca Ozone & Life (Brazil), modelo O&L3.0 RM, con capacidad e variaciones de concentraciones entre 0,1 y 100 mg/L, con flujos de oxígeno que varían entre 0 y 1 L/min.

### **Tratamientos con la mezcla ozono/oxígeno (MOO) o ozonoterapia.**

La **insuflación rectal** se aplicó mediante una sonda uretral, la cual es introducida en el recto del animal y posteriormente se le insufló volúmenes entre 40-60 mL de la mezcla ozono /oxígeno (MOO), las

concentraciones utilizadas fueron de 20-30 mg/L. Este rango de volúmenes y concentraciones de la MOO, se utilizaron de forma escalonada en dependencia del caso clínico del animal y la patología. Se realizaron un total de 20 tratamientos, distribuidas en 5 aplicaciones semanales.

La **autohemoterapia menor**: Con una jeringa de 10 mL con MOO en concentraciones de 15, 25 y 30 mg/L, hasta un volumen proporcional al volumen de la sangre, estos volúmenes fueron: 1,5; 2,5 y 3 mL respectivamente, en dependencia con el peso corporal. La mezcla es inyectada por vía intramuscular. En total se realizaron 12 aplicaciones con una frecuencia de 2 por semana. Las concentraciones de la MOO aplicadas, variaron de forma ascendente cada cuatro aplicaciones de 15, 25 y 30 mg/L.

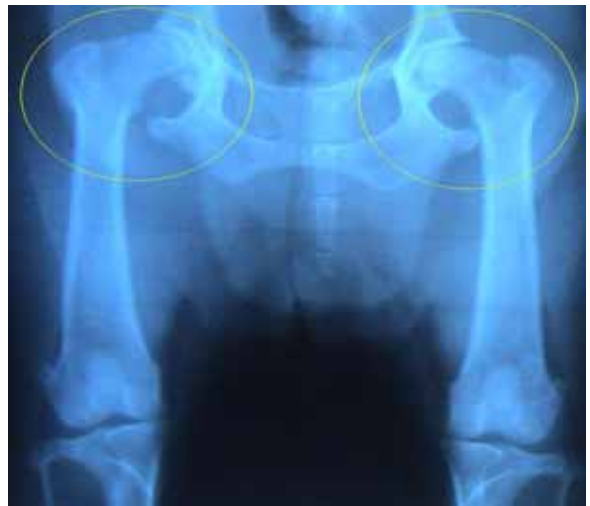**Vía paravertebral**: Se realizaron inyecciones de la MOO en el músculo paravertebral correspondiente a la vértebra afectada, se inyectaron entre 2 y 5 mL de la MOO, distribuidos a ambos lados, se realizó un total de 8 aplicaciones, 4 con 15 mg/L de la MOO y las otras 4 aplicaciones con 20 mg/L.

### Descripción de los casos.

#### **1<sup>er</sup> Caso: Canino – Cocker Spaniel, hembra, 5 años, peso 15 Kg.**

Este animal durante el **examen clínico**, mostró dolor intenso en la articulación coxo- femoral, tenía limitaciones para la locomoción y no respondía a estímulos externos. El diagnóstico radiológico mostró osteo-distrofia y displasia coxo-femoral (**Fig. 1**).

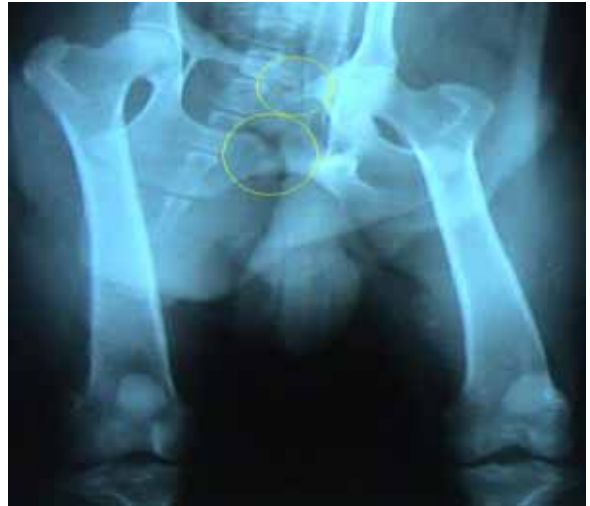Se le prescribió el tratamiento convencional con antiinflamatorio inyectable (Flunixinia Meglumina), durante 4 días, después se continuó con antiinflamatorio oral (Carprofen), conjuntamente con condroprotectores (Glucosamina, Condroitina y vitamina C) por un largo período de tiempo. Dos semanas después de aplicado este tratamiento regresa a la consulta con vómitos y pérdida de apetito, fue internado, se le aplicó hidroterapia conjuntamente con metoclopramida, cimetidina y su del dolor coxo-femoral fue ligera antiinflamatorios. Una semana después indicó aplicar la ozonoterapia por insuflación rectal como se describe anteriormente 20 aplicaciones con 60 mL a 30 mg/L de la MOO. Y se continuó con los condroprotectores.



**Figura 1.** Muestra el diagnóstico radiológico, donde se observa una osteo-distrofia y displasia coxo-femoral. Caso número 1.

#### **2<sup>do</sup> Caso: Canino – Cocker Spaniel, macho, 7 años, peso: 15 Kg.**

Esta animal en su examen clínico presentó dolor en los miembros posteriores. El diagnóstico radiológico mostró, fractura múltiple de cadera ya en proceso de consolidación (**Fig. 2**), por lo que no se prescribió el tratamiento convencional y se indicó directamente la ozonoterapia por la vía de la insuflación rectal, se insuflaron volúmenes de 40, 50 y 60 mL con concentraciones de 20, 30 y 40 mg/L respectivamente, para un total de 20 aplicaciones, cinco semanales.



**Figura 2.** Muestra el diagnóstico radiológico, donde se observa fractura múltiple de cadera ya en proceso de consolidación. Caso número 2.

### **3<sup>er</sup> Caso: Canino – Teckel, macho, 4 años, peso 4,5 Kg.**

Este animal presentó prurito intenso, alopecia difusa, áreas de la piel espesa y con hiperpigmentación, fetidez con aspecto rancioso. Había sido tratado en otras ocasiones. El examen de laboratorio, mostró niveles normales de la hormona T4 libre, el raspado de piel fue negativo para la presencia de ácaros y para el crecimiento en el cultivo específico para hongos, las bacterias encontradas eran características de infecciones oportunistas. Este canino había recibido el tratamiento convencional con varios protocolos de antibiótico-terapia, inclusive pulsoterapia con Cefalexina y también con glucocorticoides y baños a base de clorexidine o peróxido de benzoila. Presentaba una mejoría significativa por períodos cortos. Después de los baños el mal olor cedía pero retornaba en 2 días.

Después de analizar la historia clínica y los resultados de los tratamientos convencionales, el diagnóstico diferencial demostró la ***Acanthosis nigricans*** (**Figura 3**). Y se indicó la ozonoterapia por vía auto-hemoterapia menor, se aplicó por vía intramuscular un volumen de la MOO mezclada con la sangre de 1,5 mL a concentraciones de 25 y 30 mg/L, se realizó un total de 12 aplicaci



**Figura 3.** Animal con diagnóstico de ***Acanthosis nigricans***, antes del tratamiento con ozonoterapia. Caso

### **4<sup>to</sup> Caso: Canino – Cocker Spaniel, hembra, 8 años, peso 13 Kg.**

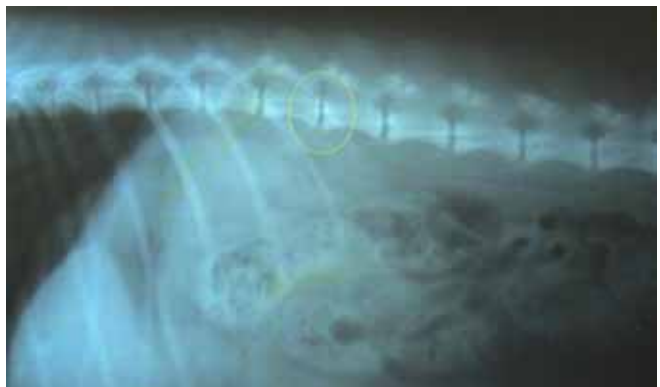
Este caso se presentó con una área extensa de alopecia en la región dorsal, el examen de laboratorio mostró el diagnóstico de la presencia de *Microsporum canis*, también se realizó en sangre determinaciones de niveles de T4 libre y este fue normal. Se indicó tratamiento con ketoconazol (shampoo y oral) durante 30 días y con itraconazol por 40 días. Se realizó desinfección del área de permanencia del animal. Después de los primeros 30 días se observó mejoría clínica de las lesiones, pero 20 días después de haber comenzado con el itraconazol comenzó a presentar episodios de vómitos y aún no había evidencias de recuperación de las lesiones de la piel. Las lesiones cutáneas en este animal databan de más de 4 meses. La ozonoterapia, se indicó indicada por vía autohemoterapia menor, 2,5 y 3 mL de la sangre con la MOO a concentraciones de 20, 25 y 30 mg/L, se realizó un total de 10 aplicaciones, distribuidos en 2 tratamientos semanales.

#### **5<sup>to</sup> Caso: Felina – SRD, hembra, 3 años, peso 2,5 Kg.**

Este felino presentó signos de vómitos, anorexia, ictericia, apatía y con relato de adelgazamiento rápido. En los exámenes de laboratorio se encontró: glicemia normal, hemograma normal, TGP 177 UI/L (referencia: de 10 a 40 UI/L). Este animal fue sometido a una mudanza por parte de los dueños, lo cual le causó un estrés que lo llevó a presentar anorexia y finalmente se le diagnóstico lipidosis hepática, que no es más que una alteración en el metabolismo de los lípidos. El Tratamiento convencional aplicado fue de fluidoterapia adicionando glucosa 25%, aminoácidos y antieméticos. Transcurridos 10 días, el paciente presentó ligera mejoría, pero aun presentaba falta de apetito. Fue entonces que se decide aplicar la ozonoterapia por la vía de insuflación rectal, se insufló 20 mL de la MOO a 20 mg/l, se realizaron 20 aplicaciones, cinco semanales.

#### **6<sup>to</sup> Caso: Canina – Poodle, macho, 7 años, peso: 9 Kg.**

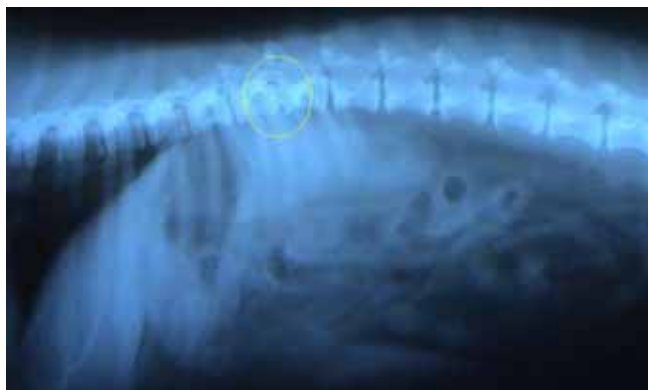Este animal presentaba dolores intensos y se había llevado a otra clínica para la práctica de la eutanasia. Se evaluó por nuestro equipo de trabajo y se le realizó examen radiológico, que mostró estrechamiento del espacio intervertebral L1-L2 (**Fig. 4**). Se le aplicó ozonoterapia por vía insuflación rectal con un volumen de 40 mL a una concentración de 30 mg/L, se realizaron 20 aplicacion



**Figura 4.** El diagnóstico radiológico muestra un estrechamiento del espacio intervertebral L1-L2. Caso número 6.

#### **7<sup>mo</sup> Caso: Canino – Poodle Toy, macho, 6 años, peso 5,5 Kg.**

Este caso presentó intenso dolor y dificultades motoras al examen clínico y el examen radiológico mostró una pequeña calcificación del disco intervertebral T12-T13 (**Fig. 5**). Se indicó la ozonoterapia por vía rectal y paravertebral. Para la vía rectal se aplicaron volúmenes 20, 25 y 30 mL con concentraciones de 20, 25 y 30 mg/kg respectivamente, se realizó. En la aplicación paravertebral se aplicaron volúmenes de 15 y 20 mg/l, para un total de 8 aplicaciones.



**Figura 5.** Muestra el diagnóstico radiológico, donde se observa una pequeña calcificación del disco intervertebral T12-T13. Caso número 7.

### **8<sup>vo</sup> Caso: Canino – Dachshund, macho, 8 años, Peso 8,5 Kg.**

Este animal presentó dolor intenso en la zona dorsal, llegando a presentar parálisis temporal de los miembros posteriores, el diagnóstico radiológico mostró la presencia de una disminución de los espacios intervertebrales a nivel de C5-C6, C6-C7, L4-L5. Se indicó la ozonoterapia por vía rectal y paravertebral. En la vía rectal se aplicaron 20 y 25 mL con concentración de 20mg/l de la MOO y las últimas 4 aplicaciones se realizaron con 30 mL con concentración de 30 mg/L, para un total de 12 tratamientos. En la paravertebral, se utilizó un volumen de 5 mL distribuido en 2,5 para cada lado, la concentración de la MOO fue de 20 mg/L, para un total de 8 aplicaciones.

## **RESULTADOS Y DISCUSIÓN.**

En el **primer caso** que presentó una osteo distrofia y displasia coxo-femoral, se pudo apreciar que el tratamiento convencional con analgésicos y antiinflamatorios no ofreció resultados exitosos al contrario le provocó al animal una intensa gastritis, lo cual tuvo como consecuencia la pérdida de peso del animal. Con la aplicación de la ozonoterapia, se obtuvo como resultado que ya a la tercera aplicación se comenzó a observar la mejoría del animal en cuanto a la intensidad del dolor. A la séptima aplicación el animal tenía una mejor locomoción y daba respuesta a los estímulos de su propietario. Después de la decimoprimer aplicación, el animal era capaz de subir las escaleras sin dificultad. Después de la vigésima aplicación, el animal subía y bajaba las escaleras del edificio donde vive. Teniendo en cuenta que el tratamiento con los condroprotectores se mantuvo en el animal, podemos hipotetizar de que la ozonoterapia a través de su efecto como regulador del estrés del estrés oxidativo, inmunomodulador y que incrementa el metabolismo del oxígeno, puede incrementar de esta forma la regeneración de los tejidos y de esta forma se obtiene resultado más eficiente con el uso de los condroprotectores (Glucosamina, Condrotina y

vitamina C), lo cual sería solo demostrado en un ensayo clínico donde se evaluaran diferentes combinaciones de tratamiento en varios grupos animales. La etiología de la displasia coxo-femoral es de origen genético, nutricional y de manejo, de factores hormonales como el hiperestrogenismo en la gestante, <sup>(13)</sup> por lo que es una enfermedad frecuente en los perros. <sup>(14)</sup> Su tratamiento convencional se basa en uso de analgésicos, y regeneradores articulares y en casos más graves se recomienda el proceder quirúrgico para la ablación de la cabeza del fémur. <sup>(14)</sup> Estos tratamientos son altamente costosos, invasivos y producen reacciones colaterales como la que se manifestó en nuestro caso (gastritis). La ozonoterapia le ofreció al animal una mejor calidad de vida y la recuperación de su estado clínico general.

En el **segundo caso** donde el animal presento fractura múltiple de la cadera en proceso de consolidación, se demostró que con la ozonoterapia ya en la sexta aplicación se contó con un animal más activo que respondía a estímulos exteriores, lo que demuestra una disminución en las molestias y el dolor ocasionado por las fracturas. A la décima aplicación de la MOO marco una notable mejoría, pero se completaron las 20 aplicaciones seleccionadas en el protocolo. Se obtuvo una recuperación de su actividad locomotora. Después de tres meses del tratamiento con la MOO el animal aún se encuentra bien. En perros y gatos con este tipo de enfermedad algunas veces la recuperación se logra apenas con el reposo, en otras ocasiones es necesaria la cirugía. Podemos destacar que con la ozonoterapia logramos acelerar el proceso de mejoría del animal con la disminución de la intensidad del dolor.

El **caso número tres** con diagnostico de *Acanthosis nigricans*, se obtuvo en la segunda aplicación de la MOO, la disminución del prurito y el inicio de una descamación seca, a la sexta aplicación ya prurito era escaso y aumento la descamación. En esta fase se inició la aplicación de baños con sulfato de selenio y baños semanales para la remoción de las costras. Lo cual resultó en una disminución de la fetidez.

Después de las 12 aplicaciones de la MOO el perro no presentó prurito, ni fetidez, su pelaje demoró aproximadamente 2 meses para reformarse (Fig. 6). Teniendo en cuenta que esta patología es crónica, adicionalmente se aplicó tratamiento con complejo



**Figura 6.** Animal con diagnóstico de *Acanthosis nigricans*, después del tratamiento la MOO. Caso número 3.

vitamínico durante el tratamiento con la MOO para la regeneración de la piel. Pretendemos realizar 5 aplicaciones cada 3 ó 4 meses por ser una patología crónica.

La *Acanthosis nigricans* puede ocurrir en diversas razas (en ambos sexos), siendo los de la raza Dachshund con mayor susceptibilidad. Se inicia en animales con menos de un año de edad. Al inicio surge apenas una hiperpigmentación bilateral axilar, evolucionando con áreas de alopecia y llegando a lesionar todo el cuerpo, teniendo como efectos secundarios la seborrea y la piodermitis. <sup>(15)</sup>

Convencionalmente se utilizan antibiótico-terapia, glucocorticoides y baños antiseborreicos, como fueron utilizados en este paciente, pero no surten efectos significativos y los efectos colaterales son ciertos ya que se exige uso continuo de drogas.

En este caso la ozonoterapia presentó resultados bastante positivos, dando satisfacción al propietario, que observó incluso que el perro está conviviendo mejor con los otros animales de la casa.

El **caso cuatro** con diagnóstico de dermatofitosis, evidenció una mejora progresiva con significativo crecimiento y recuperación del pelaje donde ya a la décima aplicación el pelaje estaba recuperado. En este caso al igual que el anterior, se observó una descamación intensa y la formación de costras secas que fueron retiradas con el uso de champú a base de sulfato de selenio.

El *Microsporum canis*, es uno de los dermatofitos que más afectan a los animales como causante de las micosis superficiales. La caída del pelo en forma circular es significativa, entretanto el prurito es mínimo o ausente. Existen relatos de cura espontánea, aunque puede llevar al animal a ser portador de los dermatofitos. <sup>(15, 16, 17)</sup>

La dermatofitosis puede en algunos casos presentar cura espontánea en 2 ó 3 meses, pero como se trata de una patología zoonótica, el tratamiento del animal y del ambiente necesita maximizar la capacidad del paciente de responder a la infección para una resolución rápida y reducción del riesgo de contagio. Resultados semejantes fueron obtenidos con el uso de otros tratamientos incluidos de la de la ozonoterapia, en este caso con el uso del Oleozon ® (Aceite de girasol ozonizado), el cual fue efectivo en el tratamiento de la dermatofitosis del conejo. <sup>(18)</sup>

El **caso número cinco** con un diagnóstico de lipidosis hepática, mostró después de la tercera aplicación de la MOO cambios en su comportamiento, se mostró mas activo y se alimentaba solo sin requerir estimulación, entonces se suspendió la hidroterapia. Al quinto día de comenzado el tratamiento con la MOO, comenzó a orinar y defecar con frecuencia normal. AL final del tratamiento la ictericia había desaparecido y los niveles de TGP en el suero se encontraban normales.

La lipidosis hepática se presenta en estos animales a causa de situaciones como la obesidad, el estrés y en casos de anorexia prolongada. <sup>(17,19)</sup> El

pronóstico de esta enfermedad es reservado teniendo un 40% de mortalidad en los casos de animales que son tratados a través de sondas para aplicar la terapia nutricional intensa y hasta más de 90% de mortalidad en los casos que no reciben este tipo de terapia.<sup>(19)</sup> Teniendo en cuenta los mecanismos de acción de la MOO cuando es aplicada en procesos de daño hepático inducidos por diferentes vías (Isquemia/reperfusión, tetracloruro de carbono o choque endotóxico), donde se ha evidenciado que la ozonoterapia en estos casos es capaz de revertir los daños tanto de las funciones bioquímicas como las estructurales en el tejido hepático, mediante por ejemplo un incremento de la actividad antioxidante de los sistemas de defensa endógeno dado por la superóxido dismutasa manganeso (SOD/Mn), de origen mitocondrial, preservando de esta forma la función mitocondrial, y de esta forma disminuye el daño causado por el estrés oxidativo inducido en estos modelos en el tejido hepático.<sup>(18, 20, 21, 22)</sup> Por lo que podemos plantear que en estos casos de lipidosis hepática el animal transcurre por un estrés oxidativo hepático lo que le conlleva a una disfunción hepática, la cual mediante los mecanismos antes expuestos puede ser revertida por la ozonoterapia.

**Los tres últimos casos, el seis, siete y ocho,** con diagnóstico radiológico afectaciones intervertebrales acompañadas de intenso dolor y trastornos en la locomoción. De forma general se demostró que la ozonoterapia fue ampliamente efectiva en el alivio y erradicación del dolor, incluso en el caso número siete, transcurridos 6 meses después del tratamiento con la MOO, no ha presentado dolores. Los resultados de las radiografías al final del tratamiento no se muestran, puesto que fue decisión del propietario repetir las y al mostrar el animal una evidente recuperación clínica, el propietario se mostró satisfecho y no consideraba necesario otra radiografía. Han y cols., 2007<sup>(23)</sup> demostraron que la aplicación intradiscal de la MOO a perros con hernia discal, produjo una reducción significativa del disco herniado, lo que fue comprobado por tomografía computarizada, incluso esto fue demostrado también en humanos.<sup>(24,25)</sup> En otros estudios se ha demostrado que la ozonoterapia aplicada por vía subcutánea, puede tener un efecto práctico para la prevención del dolor neuropático a través de un complejo mecanismo entre el que se encuentra la modulación específica de caspasas proinflamatorias o pro-apoptóticas en el cerebro.<sup>(26)</sup> Por lo que podemos plantear que la ozonoterapia en estos casos, es capaz de disminuir el dolor, a través de los mecanismos antes demostrados y de esta misma forma se demuestra su efecto antiinflamatorio, demostrado a través de la reducción de los discos.<sup>(23)</sup>

Las lesiones intervertebrales son comunes en razas de perros de pequeño porte tales como el Teckel, Pinscher, Poodle, Beagle, Lhasa Apso, Shitzu y Cocker, aunque son menos frecuentes en razas grandes tales como el Pastor Alemán, Doberman, Basset Hound. Raramente ocurre en gatos. La edad y la actividad del animal influyen en la aparición de estas patologías.<sup>(27)</sup> El dolor es el cuadro clínico más frecuente, aunque las lesiones

compresivas son de grado variable causan disfunciones neurológicas dependiendo de la intensidad de la lesión.

Las radiografías son las imágenes más utilizadas, buscando evidencias de las discopatías u otras lesiones. La observación de los discos intervertebrales calcificados confirma la presencia de discopatías, aunque no indica necesariamente la localización de una protrusión o extrusión del disco, inductora de la disfunción neurológica. Algunas veces se puede ver en la radiografía del perro con hernia discal, estrechamiento del espacio intervertebral con desplazamiento dorsal del disco mineralizado. <sup>(27)</sup>

Obviamente, la tomografía computarizada y la resonancia magnética serían exámenes que facilitarían el diagnóstico, las cuales por su alto costo y los riesgos son solicitados solamente en los casos donde es posible que se requiera de cirugía.

Normalmente en un nivel de tratamiento conservador se le pide al propietario que el animal haga reposo estricto en jaulas de contención de 3 a 4 semanas, con administración de anti-inflamatorios no esteroides, analgésicos y/o corticoides. <sup>(27)</sup> Una vez que desaparece el dolor agudo, comienza a los pocos días la práctica de actividades físicas con auxilio de fisioterapia. Teniendo en cuenta la frecuencia con que se presenta esta patología, sus características y los resultados beneficiosos obtenidos con la ozonoterapia en estos tres casos, unido a otros resultados demostrados en la medicina humano, consideramos que podemos hacer extensiva la ozonoterapia como tratamiento de discopatías en la medicina veterinaria.

## **CONCLUSIONES**

Podemos concluir que la ozonoterapia aplicada por diferentes vías y dosis en dependencia del peso del animal y la patología, fue efectiva para todos los casos. Por otra parte en este estudio se establecen los protocolos para la aplicación de la ozonoterapia de forma efectiva para cada una de estas patologías.

## **AGRADECIMIENTOS**

Los autores agradecen a la clínica veterinaria PET ´S PASSO por el apoyo financiero y por ceder el espacio para la realización de las aplicaciones; a FAPESP y al CNPq por el apoyo financiero para germinar los grupos de investigación en ozono.

## BIBLIOGRAFIA

1. Bocci V, Luzzi E, Corradeschi F, Paulesu L, Rossi R, Cardaioli E, Di Simplicio P. Studies on the biological effects of ozone: 4 Cytokine production and glutathione levels in human erythrocytes. *J Biol Regul Homeost Agents*, 1993; 7: 133-138.
2. Bocci V, Luzzi E, Corradeschi F, Silvestri S. Studies on the biological effects of ozone: 6 Production of transforming growth factor  $\beta$  by human blood after ozone treatment. *J Biol Regul Homeost Agents*, 1994; 8:108-111.
3. Larini A, Bocci V. Effects of ozone on isolated peripheral blood mononuclear cells. *Toxicol in vitro*.2005; 5 (1): 55-61.
4. Bocci V. Ozonation of human blood induces a remarkable upregulation of heme oxygenase-1 and heat stress protein-70. *Mediators Inflamm*, 2007; 26785.
5. Ajamieh HH, Menéndez S, Martinez-Sanchez G, Candelario-Jalil E, Re L, Giuliani A and Fernández OS. Effects of ozone oxidative preconditioning on nitric oxide generation and cellular redox balance in a rat model of hepatic ischemia-reperfusion. *Liver Int*. 2004; 24: 55-62.
6. Borrego A, Zamora ZB, González R, Romay Ch, Menéndez S, Hernández F, Montero T, Rojas E. Protection by ozone preconditioning is mediated by the antioxidant system in cisplatin-induced nephrotoxicity in rats. *Mediat Inflamm*, 2004;13(1):13-19.
7. Bocci V. Is true that ozone is always toxic? The end of a dogma. *Toxicology and Applied Pharmacology*. 2006; 216 (3): 493-504.
8. Zamora Z.B., Borrego A., Lopez O.Y., Delgado R., Gonzalez R., Menendez S., Hernandez F. and Schulz S. Effects of Ozone Oxidative Preconditioning on TNF-  $\alpha$  Release and Antioxidant-Prooxidant Intracellular Balance in Mice During Endotoxic Shock. *Mediators Inflamm*, 2005; 16-22.
9. Rodriguez MM, Garcia J, Menéndez S, Devesa E, Gonzales R., Ozone medical application in treatment of senile dementia. *Revista CENIC Ciencias Biológicas*, 1998;29 (3): 141-144.
10. Menéndez S, Peláez O, Gómez M, Copello M, Mendoza M, Díaz W. Aplicación de la Ozonoterapia en la retinosis pigmentaria. *Revista CENIC Ciencias Biológicas*, 1989; 20, 1-3: 84-90.
11. De Lucas Garcia JC, De Lucas-Villarubia JC. Intradiscal ozone for the treatment of herniated disk. *Discolysis*. 4th. International Symposium on Ozone Application, Havana – Cuba, 2004.
12. Hernández FA, Calunga JL, Turrent J, Menendez S, Montenegro A. Ozone therapy effects on biomarkers and lung function in asthma. *Archives of Medical Research* 2005; 36(5): 549-554.
13. Krook L. Doenças Metabólicas do osso. *Caderno tecnico da escola de veterinaria de UFMG*. 1988.
14. Brinker, Piermattei D.L., Flo G.L. *Ortopedia e Tratamento das Fraturas dos Pequenos Animais*. 3ª ed. 1999. Editora Manolo.
15. Muller GH, Kirk R.W, Scott DW. *Dermatología de Pequeños Animales*. 3ª ed. 1985. Editora Manole.
16. Junior PS, Calixto RS. Colares R.A. *Dermatofitoses*. UFF. 1999

17. August JR. Consultas en Medicina Interna Felina, 1993. Editora Intermédica.
18. Zamora ZR, Perez EL, Molerio JM, Vazquez XG. Oleozon ® como tratamiento de la dermatomycosis del conejo. REDVET. 2007, Vol VIII No 3. <http://www.veterinaria.org/revistas/redvet/n030704.html>
19. Souza HJM. Coletâneas em Medicina e Cirurgia Felina. Livros de Veterinária. 2003. L.F.
20. León OS, Menéndez S, Merino N, Castillo R, Sam S, Pérez L, Cruz E, Bocci V. Ozone oxidative preconditioning: a protection against cellular damage by free radicals. Med Inflamm. 1998;7:289-294.
21. Ajamieh H, Menéndez S, Martínez G et al. Effect of ozone oxidative preconditioning on nitric oxide generation and redox cellular balance in a rat model of hepatic ischemia/reperfusion. Liver 2004; 24:55.
22. Ajamieh H, Berlanga J, Merino N, Martínez G, Carmona A, Menéndez S, Giuliani A, Re L and Leon OS. Role of protein synthesis in the protection conferred by ozone-oxidative-preconditioning in hepatic I/R. Transplant International. 2005;18: 604-612.
23. Han HJ, Kim JY, Jang HY, Lee B, Yoon JH, Jang SK, Choi SH, Jeong SW. Fluoroscopic-guided intradiscal oxygen-ozone injection therapy for thoracolumbar intervertebral disc herniations in dogs. In Vivo. 2007;21(4):609-13.
24. Muto M, Ambrosiano G, Guarnieri G, Capobianco E, Piccolo G, Annunziata G, Rotondo A. Low back pain and sciatica: treatment with intradiscal-intraforaminal O<sub>2</sub>-O<sub>3</sub> injection. Our experience. Radiol Med. 2008;113(5):695-706.
25. D'Erme M, Scarchilli A, Artale AM, Pasquali Lasagni M. Ozone therapy in lumbar sciatic pain. Radiol Med. 1998;95(1-2):21-4.
26. Fuccio C, Capodanno P, Giordano C, Scafuro MA, Siniscalco D, Lettieri B, Rossi F, Maione S, Berrino L. A single subcutaneous injection of ozone prevents allodynia and decreases the over-expression of pro-inflammatory caspases in the orbito-frontal cortex of neuropathic mice. European Journal of Pharmacology 2009;603: 42-49.
27. Nelson R.W., Couto C.G. Manual de Medicina Interna de Pequeños Animales. 2ª ed. 2006. Editora Mosby. Página 446

**REDVET: 2009 Vol. 10, Nº 10**

Recibido 03.01.09 – Ref. prov. E0908-R020807 – Revisado 21.09.09 - Aceptado 30.09.09  
Ref. def. 100909\_RED VET - Publicado 15.10.09

Este artículo está disponible en <http://www.veterinaria.org/revistas/redvet/n100909.html> concretamente en <http://www.veterinaria.org/revistas/redvet/n101009/100909.pdf>

REDVET® Revista Electrónica de Veterinaria está editada por Veterinaria Organización® Se autoriza la difusión y reenvío siempre que enlace con Veterinaria.org® <http://www.veterinaria.org> y con REDVET® - <http://www.veterinaria.org/revistas/redvet> - <http://revista.veterinaria.org>