Disertación del Académico de Número Dr. Eduardo J. Gimeno
Presentado en la Sesión Pública Extraordinaria del 14 de septiembre de 2000. Publicado en: Anales de la Academia Nacional de Agronomía y Veterinaria LIV, 207-232, 2001.

Calcinosis enzoótica en rumiantes: Un problema vigente de la ganadería nacional

Introducción.

La calcinosis enzoótica de los bovinos es causada por una intoxicación vegetal crónica. Esta enfermedad, bien conocida en Argentina, Brasil, Paraguay y Uruguay, ha recibido distintas denominaciones: "enteque ossificans", "bichoquera", "guata-í" (del guaraní: caminar corto), "espichamento", "espichação", y más corrientemente "enteque seco".

Cuadros similares se han descripto en diversas regiones del mundo afectando a animales en pastoreo. En todos ellos, la deposición de sales de calcio en los tejidos blandos, se acompaña de un severo deterioro físico con depreciación de las reses. Hasta el momento se han encontrado seis plantas que inducen calcinosis sistémica por intoxicación crónica: *Solanum glaucophyllum*, *Cestrum diurnum*, *Solanum torvum*, *Trisetum flavescens*, *Nierembergia veitchii* y *Stenotaphrum secundatum*.

No se sabe desde cuando, el vulgarmente llamado "enteque seco", es reconocido en nuestro país. Las primeras referencias sobre el particular se remontan a fines del siglo pasado. Lignières se ocupa del tema en 1898, pero manifiesta que la enfermedad era conocida mucho antes de su llegada a Buenos Aires. Escapa a los objetivos de este trabajo considerar exhaustivamente la profusa bibliografía existente; varias publicaciones presentan abundantes referencias, a las que pueden recurrir los lectores interesados en aspectos puntuales (6,7,11,12,18,24,28,33,37). El libro de Puche y Bingley (1995) brinda un análisis pormenorizado basado en alrededor de 350 referencias (33).

Werner Adalbert Collier realizó una excelente descripción del "enteque ossificans" en 1927, postulando a la ingestión repetida de *Solanum glaucum* como el agente etiológico, y esbozando la patogenia sobre bases experimentales (8). Sus trabajos permanecieron en el olvido hasta 1971 (8,12,18).

En la década del 60, las investigaciones sistemáticas de Bernardo J. Carrillo y un nutrido grupo de investigadores en la EERA del INTA de Balcarce, con el apoyo de FAO, brindaron avances altamente significativos en los aspectos clínicos, bioquímicos, fisiológicos y patológicos de la enfermedad, demostrando fehacientemente su etiología (6,7). Sus publicaciones marcaron el rumbo para los investigadores de otras latitudes que, a partir de ese momento, comenzaron a identificar plantas con efectos similares.

Etiología

La calcinosis enzoótica es producida por la ingestión repetida de hojas de plantas calcinogénicas (Tabla 1). El principal vegetal con esas características, reconocido por el momento en Sud América, es el vulgarmente llamado "duraznillo blanco", también conocido en ciertas áreas como "ï-byra-né", "palo -né", "yuyo hediondo del agua" o "palo hediondo". El "duraznillo blanco" fue descripto por primera vez en 1829 por Desfontaines bajo la denominación de *Solanum glaucophyllum*; posteriormente se lo ha descripto con otras denominaciones: *Solanum malacoxylon* Sendtner, *Solanum glaucum* Dunal, *Solanum glaucescens* Baile y *Solanum glaucofrutescens* Larrañaga (18,29,33,39). El nombre correcto es, en consecuencia, *Solanum glaucophyllum*.

El *Solanum glaucophyllum* es una planta rizomatosa, con tallos simples cilíndricos, poco ramificados, de 1 a 2 metros de altura o más. Las hojas son simples, ovales, lanceoladas, verde grisáceas y de 10 a 20 cm de largo; flores azul – violáceas. El fruto es una baya globosa de 1 a 2 cm de diámetro, color azul –negruzco, que contiene varias semillas. Habita en lugares anegadizos, donde forma colonias conocidas como duraznillares; se encuentra ampliamente distribuido en el centro y este de la Provincia de Buenos Aires, estando también presente en las provincias del Litoral, Paraguay, Uruguay y sur de Brasil (Foto 1).

La gran importancia del *Solanum glaucophyllum* como planta tóxica, y sus posibles aplicaciones terapéuticas, han estimulado los estudios tendientes a conocer su biología. El "duraznillo blanco" se propaga vegetativamente por raíces gemíferas de alta capacidad de regeneración en suelos no saturados de agua, esto es, en los bordes de las lagunas expandiendo de esa manera el área del duraznillar. En períodos de sequía se puede propagar de la misma manera en el fondo de la laguna (39)(Fig. 1).

Foto 1. Duraznillar en un potrero anegadizo de la Provincia de Buenos Aires.

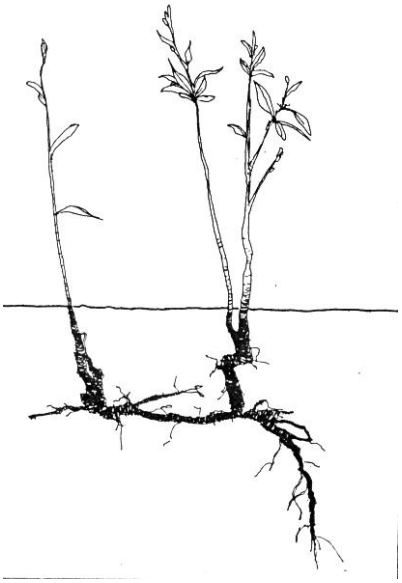

Fig. 1. El *Solanum glaucophyllum* posee un extenso, profundo y resistente sistema radicular de alta capacidad de regeneración. Esa característica dificulta notablemente su eliminación.

Las semillas no germinan en terrenos inundados, pero pueden propagar el duraznillar a distancia (39). La dispersión de las mismas estaría dada por aves o mamíferos que ingieren bayas o semillas (29) o mediante el arrastre por las aguas (26). Las plantas adultas, sometidas a inundación permanente, son capaces de continuar creciendo y de reproducirse debido a diversas adaptaciones anatómicas que facilitan el traslado de aire hacia las partes sumergidas, y adaptaciones bioquímicas de las células a la deficiencia de oxígeno (39).

El *Stenotaphrum secundatum*, una gramínea muy palatable, ha sido incriminada recientemente como la etiología de la calcinosis enzoótica en Jamaica (1)(Foto 2). La presencia del mencionado vegetal en la Cuenca del Río Salado obliga a replantear el problema y a considerar la altamente probable existencia de otra planta calcinogénica, hasta ahora no identificada. Cabe recordar que Eckell y col. en 1960 consignaban que "algunos productores de la zona de Maipú incriminan a una gramínea en la aparición de la enfermedad y que los animales se enfermaban luego de ingerirla durante 30 días" (16); no podemos saber hoy si se referían a esta misma especie.

Foto 2. Planta de *Stenotaphrum secundatum* recogida en la Cuenca del Río Salado en la Provincia de Buenos Aires.

La calcinosis enzoótica de Europa Central es originada por la intoxicación crónica por una gramínea conocida como avena dorada (*Trisetum flavescens*), considerada hasta hace unos años como una forrajera de gran valor (11). Los otros vegetales de reconocida capacidad calcinogénica, *Cestrum diurnum*, *Solanum torvum*, *Nierembergia veitchii* y *Stenotaphrum secundatum* ocasionan la enfermedad en áreas limitadas (12,18,28,33). Cuba es una excepción: el *Cestrum diurnum* está diseminado en toda la isla siendo la enfermedad muy seria en años de sequía (14).

La reproducción experimental de la calcinosis enzoótica es sencilla y se ha realizado en muchas especies (3,6,7,11,12,18,28,33,37).

Tabla 1
Calcinosis descriptas en animales a pastoreo

Enfermedad	Región	País	Etiología	Especies afectadas
Enteque seco	Prov. Bs. As., Litoral Corrientes	Argentina	Comprobada: *Solanum glaucophyllum* Supuesta: *Stenotaphrum secundatum*	Bovinos, ovinos, caprinos, equinos
	Canelones, Rocha, Colonia, Tacuarembó	Uruguay Paraguay	Comprobada: *Solanum glaucophyllum*	Bovinos, ovinos
Espichamento o espichação	Mato Grosso, Río Grande del Sur	Brasil	Comprobada: *Solanum glaucophyllum*	Bovinos
Calcificação sistemica enzootica	Río Grande del Sur	Brasil	Comprobada: *Nierembergia veitchii*	Ovinos
Enzootische Kalzinose des Rindes	Sur de Baviera	Alemania	Comprobada: *Trisetum flavescens*	Bovinos
Weidekrankheit	Región Alpina	Austria, Suiza	Comprobada: *Trisetum flavescens*	Bovinos
Enzootic calcinosis of cattle	Bulolo Valley	Nueva Guinea	Comprobada: *Solanum torvum*	Bovinos
Cestrum diurnum poisoning	Cuba Florida	Cuba EEUU	Comprobada: *Cestrum diurnum*	Bovinos, equinos
Naalehu disease	Hawaii	EEUU	Supuesta: *Cestrum diurnum*	Bovinos
Manchester wasting disease	Tierras altas	Jamaica	Comprobada: *Stenotaphrum secundatum*	Bovinos
Calcinosis in goats	Israel	Israel	Desconocida	Caprinos
Enzootic calcinosis of sheep	Estado de Orange	Sud Africa	Desconocida	Ovinos
Enzootic calcinosis of sheep	Mattewara, Punjab	India	Desconocida	Ovinos

Epidemiología.

La presentación de la calcinosis enzoótica en Sud América, coincide con el área de distribución del "duraznillo blanco" ya descripta. Resulta un problema muy serio en la Cuenca del Río Salado en la Provincia de Buenos Aires, pero está presente en toda la Cuenca del Plata (6,8,29,33). La presentación es de gravedad variable en las distintas explotaciones ganaderas e incluso existen grandes diferencias entre un potrero y otro. Surge así el concepto de "suelos entecadores" o "potreros entecadores" (8) que distintos autores trataron infructuosamente de relacionar, durante décadas, con carencias o desbalances minerales (18).

Los estudios de Okada y col. (29) clarifican notablemente el porqué algunos duraznillares son más "entecadores" que otros. La peligrosidad del duraznillar varía no sólo con la concentración de *Solanum glaucophyllum*, sino también con el tipo de pastos que lo acompañan. Por ejemplo, las hojas de duraznillo caídas sobre pasturas naturales de trébol blanco son fácilmente ingeridas y por lo tanto este tipo de comunidad vegetal es sumamente

"entecadora". Cuando las hojas del *Solanum glaucophyllum* caen sobre vegetales que permiten su rápido pasaje hacia el suelo, los duraznillares son mucho menos peligrosos.

El *Solanum glaucophyllum* es muy poco palatable y los animales usualmente no lo ingieren. No obstante, pueden hacerlo en períodos de sequía (8), especialmente brotes tiernos u hojas caídas y mezcladas con la pastura (7). Tan solo 12 gramos semanales de hojas de duraznillo, alcanzan para reproducir la enfermedad en una vaca de 300 Kg en 4 meses (9); un vacuno que ingiera 50 hojas por día se presentará clínicamente enfermo en 8 a 10 semanas (29)(Fig. 2).

En veranos secos, las zonas bajas retienen suficiente humedad y permiten el crecimiento de plantas herbáceas, mientras que la vegetación resulta de pobre valor en los terrenos altos; en consecuencia, los animales se alimentan casi exclusivamente en los bajos e ingieren voluntaria o involuntariamente hojas de "duraznillo blanco" (Fig. 3).

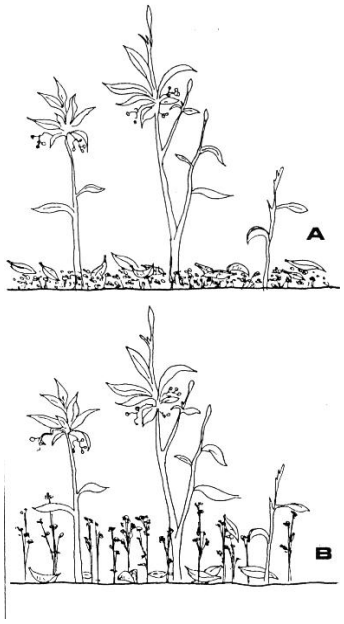

Fig. 2. Las hojas caídas de *Solanum glaucophyllum* quedan depositadas sobre pasturas naturales de trébol blanco y son ingeridas de manera accidental (A), este tipo de comunidad vegetal es sumamente "entecadora". Cuando las hojas de duraznillo caen sobre vegetales que permiten su rápido pasaje hacia el suelo los duraznillares son mucho menos peligrosos (B).

Algunos autores han propuesto encarar el problema con un enfoque "ecopatológico", esto es, caracterizar a los "campos entecadores" según su topografía (loma, media -loma, bajo dulce, laguna, etc.), concentración de plantas de *Solanum glaucophyllum*, especies vegetales acompañantes, carga de animales, entre otros factores (9,31). Este enfoque, que ha permitido caracterizar varios factores de riesgo, es de gran importancia para implementar medidas preventivas frente a la enfermedad (31).

La incidencia de esta enfermedad es muy difícil de estimar debido a la existencia de numerosos casos subclínicos; se ha estimado en un 10 % en la Provincia de Buenos Aires (7) y en 8,2 % en Santa Fe (41). Volveremos sobre este aspecto al considerar la importancia económica de esta afección.



(Fig. 3). En veranos secos las zonas bajas retienen suficiente humedad y permiten el crecimiento de plantas herbáceas, mientras que la vegetación resulta de pobre valor en los terrenos altos; en consecuencia, los animales se alimentan casi exclusivamente en los bajos e ingieren voluntaria o involuntariamente hojas de "duraznillo blanco" (B). Lo contrario ocurre en los veranos húmedos (A).

Sintomatología

La enfermedad, de curso crónico, aparece por lo general en animales de más de dos años de edad, en los meses de verano y otoño; y comienza con dificultades en la locomoción (miembros anteriores). Los vacunos clínicamente afectados muestran anorexia, pérdida de peso, hirsutismo, envaramiento y xifosis. Si el proceso avanza, se observa emaciación, vientre sumido, con acentuación del envaramiento y de la xifosis (Foto 3). Los animales muestran una postura característica, flexionan el carpo y apoyan los miembros en el extremo de las pezuñas, descargando alternativamente uno y otro de los miembros anteriores. Se mueven a desgano, con pasos cortos y rígidos. Los enfermos presentan disnea y taquicardia que aumenta al mover los animales, pudiendo caer al suelo con síntomas de insuficiencia cardiaca y pulmonar. Al levantarse lo hacen con dificultad y permanecen sobre las articulaciones carpianas antes de levantarse por completo (Foto 4).

La calcinosis enzoótica afecta a vacunos de todas la razas y es más frecuente en vacas de cría, debido a que constituyen la población predominante en las zonas "entecadoras". Ocasionalmente se la encuentra en toros, novillos y vaquillonas y, más raramente, en ovinos, equinos y caprinos (7,18).

Los animales a pastoreo en áreas problema presentan hipercalcemia e hiperfosfatemia. Utilizando como índice el producto de calcio y fósforo inorgánico (Ca x P), se considera a 60 como el umbral aproximado de normalidad. Los animales que pastan en potreros "entecadores" presentan valores de Ca x P mayores de 60, si estos animales son transferidos a potreros donde no se presenta el problema los valores bajan de 60 (7).

Foto 3. Vaca clínicamente afectada de calcinosis enzoótica.

Foto 4. Los animales "entecados" se levantan con dificultad y permanecen apoyados sobre las articulaciones carpianas por varios segundos.

Anatomía patológica

Los vacunos clínicamente afectados presentan avanzado estado de caquexia, con atrofia muscular y atrofia serosa de la grasa. La inspección del sistema circulatorio revela calcificaciones extensas en corazón y grandes vasos, especialmente en aurícula y ventrículo izquierdos, y en la aorta. La superficie endotelial se presenta rugosa y áspera debido a las placas de mineralización que hacen relieve hacia la luz (Foto 5). A menudo se reconoce también a simple vista, o por palpación, la calcificación de arterias de mediano calibre. Los pulmones resultan afectados con frecuencia, las calcificaciones se palpan primero en los lóbulos diafragmáticos, pero pueden llegar a abarcar grandes áreas de parénquima pulmonar (Foto 6). En casos avanzados se presentan lesiones de desgaste y ulceración en los cartílagos articulares, así como también mineralización en serosas, tendones y ligamentos (6,7,12,16).

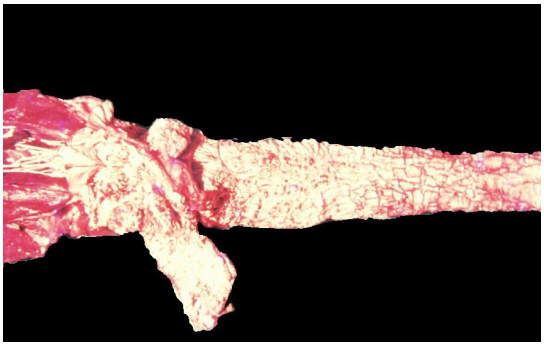

Foto 5. Extensas calcificaciones en aorta y ventrículo izquierdo de un bovino con "enteque seco".

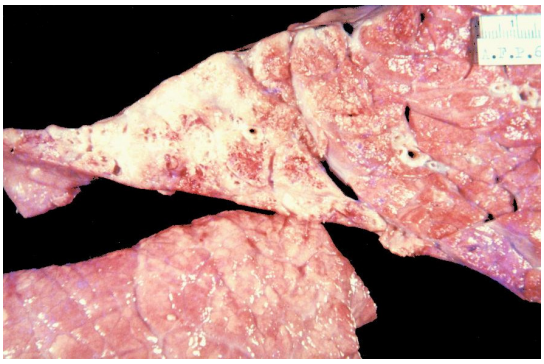

Foto 6. Pulmón de un vacuno mostrando áreas de mineralización.

Las lesiones microscópicas consisten, básicamente, en áreas de mineralización, von Kossa positivas, en una masa de polisacáridos. En las arterias, esos focos de calcificación se presentan en la capa media, con fragmentación de fibras elásticas (Foto 7). En casos

avanzados pueden observarse proliferación conjuntiva subendotelial (Foto 8), y metaplasias conjuntivas con formación de células condroides (7,16).

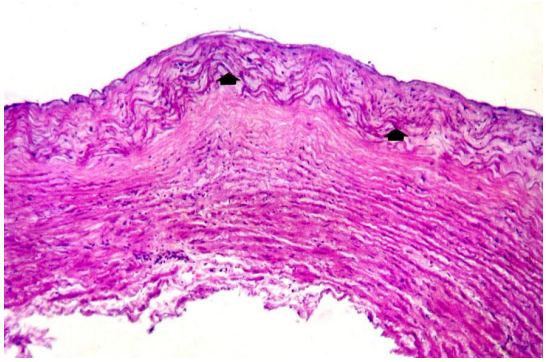

Foto 7. Fragmentación de fibras elásticas (flechas) y calcificaciones incipientes en la aorta de un caprino (Coloración de hematoxilina y eosina, 200 X.).

La microscopía electrónica muestra cambios tempranos en células mesenquimáticas activadas: algunas células con características de fibras musculares lisas de tipo contráctil se diferencian a células de tipo sintético, con abundante retículo endoplásmico rugoso. Las mismas secretan una matriz extracelular constituida por una sustancia fundamental medianamente electrodensa y algunas fibras colágenas. En las mismas áreas se puede observar la precipitación de sales de calcio con disposición amorfa o cristalina. En las zonas de acumulo de matriz extracelular se suelen detectar macrófagos y células gigantes con cristales de calcio en el citoplasma (3,20). Mediante microscopía óptica también se pueden detectar células gigantes multinucleadas (Foto 9) Técnicas de inmunohistoquímica permiten demostrar la aparición de osteocalcina, osteonectina y osteopontina, proteínas involucradas en el proceso de mineralización de los huesos, en la matriz próxima a las células mesenquimáticas activadas y en las áreas mineralizadas (Foto 10)(2,21).

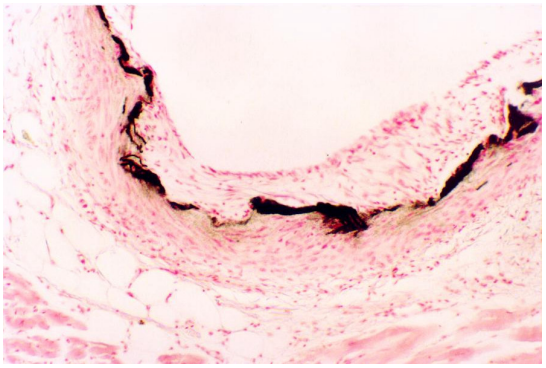

Foto 8. Áreas de calcificación en la media arterial y proliferación conjuntiva subendotelial (Coloración de von Kossa, 200 X).

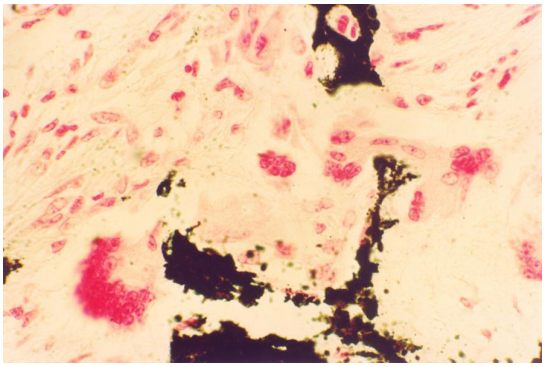

Foto 9. Áreas de calcificación en pulmón y células gigantes multinucleadas. (Coloración de von Kossa, 400 X).

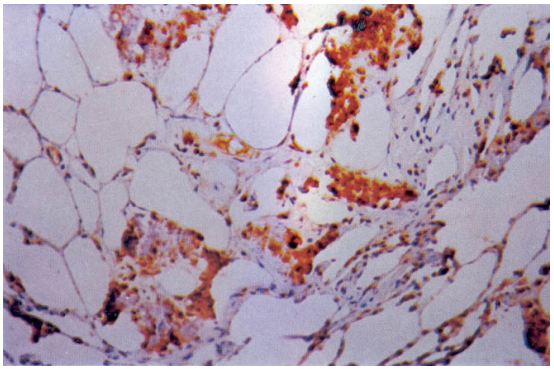

Foto 10. Inmunodetección de osteocalcina en el pulmón de una oveja intoxicada con *Nierembergia veitchii*. (Método inmunohistoquímico ABC, 200 X)(2).

Las calcificaciones en otros órganos son similares; los depósitos de mineral comienzan en forma de pequeños gránulos sobre fibras elásticas y colágenas. También pueden encontrarse gránulos von Kossa positivos intracitoplasmáticos en células renales, miocárdicas y otras (6,7,13,18). A nivel óseo hay engrosamiento de trabéculas y deposición de sustancia osteoide en periosteo y endosteo (6), cambios que permiten explicar la causa de la mayor resistencia de los huesos observada en la necropsia (16,28)(Foto 11).

A nivel cutáneo se producen lesiones identificadas recientemente; los animales intoxicados muestran severa atrofia de la epidermis con involución de folículos pilosos, glándulas sebáceas y sudoríparas. El análisis de marcadores de diferenciación, como la involucrina y las citoqueratinas 10 y 11 indica un proceso de diferenciación prematura que se manifiesta desde el estrato germinativo, mientras que en los animales control se produce en las capas superiores de la epidermis (20).

En un estudio cuantitativo de los sistemas de fibras colágenas y elásticas se comprobó la disminución del colágeno tipo I y de fibras elásticas en la capa media de la aorta en animlaes intoxicados con *Solanum glaucophyllum* (32).

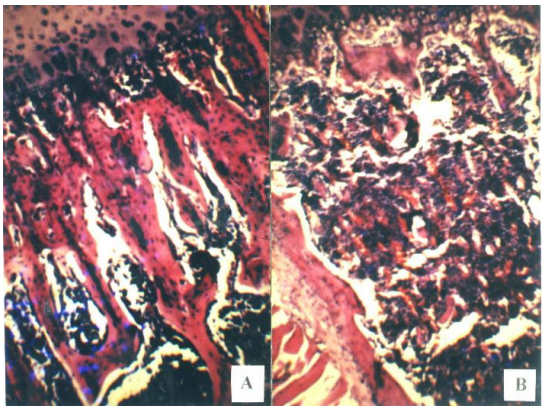

Foto 11. Cortes longitudinales de la unión condrocostal. A) Rata intoxicada con *Solanum glaucophyllum* durante 21 días: trabéculas abundantes y de gran espesor. B) Animal control: escasas trabéculas y hueso compacto delgado (19).

Patogenia

Después del reconocimiento del *Solanum glaucophyllum* como agente causal del "enteque seco", se realizaron una multitud de estudios tendientes a probar sus efectos biológicos (12,18,33). La semejanza del "enteque seco" y de la intoxicación experimental con *Solanum glaucophyllum* con la hipervitaminosis D, permitió postular que tendrían una patogenia similar (6,7).

Para explicar la fisiopatología de la calcinosis enzoótica, es necesario recordar brevemente el **metabolismo de la vitamina D**. El colecalciferol (vitamina D_3) aportado por la dieta u originado en la piel por irradiación ultravioleta, es convertido en el organismo en metabolitos de gran actividad biológica. La primera transformación ocurre en el hígado, donde la vitamina D es convertida en 25-OH-D_3 y luego es hidroxilada por el sistema 1α-hidroxilasa en el riñón, para producir 1,25-dihidroxivitamina D_3 [1,25$(OH)_2D_3$]. El 1,25$(OH)_2D_3$, también llamado calcitriol, es el metabolito más activo que se conoce entre los derivados de la vitamina D_3; su formación está directamente relacionada con las necesidades de calcio del animal. Cuando el organismo recibe una dieta pobre en calcio, aumenta la cantidad de 1,25$(OH)_2D_3$ producido en el riñón el que va a determinar una mayor absorción intestinal de calcio. Lo contrario ocurre si la alimentación es rica en calcio y fósforo; la producción de calcitriol disminuye. Existe, en consecuencia, un verdadero sistema de retroalimentación que regula la producción endógena de 1,25$(OH)_2D_3$ (15,43). Si el animal recibe un aporte exógeno de 1,25$(OH)_2D_3$ ese mecanismo de regulación es anulado y la absorción de calcio no va a depender de las necesidades de calcio del animal.

En los últimos años se han identificado receptores de vitamina D (VDR) en múltiples tejidos y órganos y se ha comprobado que la vitamina D es mucho más que una "vitamina del metabolismo mineral". Los "nuevos efectos" de la vitamina D, que se comenzaron a definir en la década del 80, ya involucran a procesos esenciales y tan variados como la diferenciación y la proliferación celular, la modulación del sistema inmune, el control de la

secreción de hormonas y la función reproductiva. El $1,25(OH)_2D_3$ ejerce sus principales actividades biológicas mediante receptores específicos (VDR) que se comportan como otros receptores de hormonas esteroideas; es por ello que muchos autores se refieren al "sistema endocrino vitamina D". Los VDR activados por el calcitriol interactúan con secuencias específica de DNA, que constituyen los genes que responden a la vitamina D (VDREs: elementos que responden a los receptores de vitamina D). La expresión de esos genes, aún no totalmente identificados, se traduce en múltiples funciones celulares en tejidos y órganos variados (5,15,17).

El efecto de la activación de los VDRs en los tejidos-blanco clásicos (intestino, riñón, hueso y glándula paratiroides) conduce a elevar los niveles de Ca^{2+} y contribuir a la homeostasis del Ca^{2+}. Esas acciones están mediadas por la inducción de proteínas afines al calcio (CaBPs – "calcium binding proteins") (15,43).

Los VDR están presentes en numerosos órganos no relacionados con el metabolismo mineral: piel, músculo, páncreas, órganos reproductores, sistema nervioso, tejidos hemo- y linfopoyético, entre otros. El principal efecto del calcitriol reside en la capacidad para estimular la absorción de calcio y fósforo en el intestino, no obstante, también controla la expresión de múltiples genes que participan en una plétora de acciones biológicas. Los VDR, convenientemente activados, pueden aumentar o disminuir la transcripción de dichos genes y, en consecuencia, aumentar o disminuir la secreción de los productos codificados por dichos genes (15,43).

Además de los efectos a nivel genómico, el calcitriol induce respuestas biológicas en escasos de minutos o incluso segundos. Los efectos mediados por transcripción génica no pueden expresarse tan rápidamente. Esos efectos rápidos "no-genómicos" involucran entre otros, el transporte de calcio y fósforo a través la membrana celular, cambios en el guanosin-monofosfato cíclico y activación de la proteína kinasa C. Esos efectos rápidos parecerían estar mediados por un receptor de la superficie celular distinto del VDR (15).

La degradación catabólica del $1,25(OH)_2D_3$ se produce en el interior de todas las células blanco, principalmente por oxidación de la cadena lateral de la molécula. Esa reacción es catalizada por la enzima vitamina D-24-hidroxilasa. La hidroxilación a nivel del carbono 24 es seguida por hidroxilaciones en la cadena lateral hasta llegar a la formación de ácido calcitrioico, una molécula inerte que se elimina con la bilis (15).

La relación de los metabolitos de la vitamina D, especialmente del $1,25(OH)_2D_3$, con el crecimiento y la diferenciación celular ha sido estudiada extensamente en condiciones fisiológicas y patológicas, como por ejemplo en enfermedades óseas, psoriasis, cáncer y otras (15,22,43). Como la hipervitaminosis D en la especie humana es muy infrecuente, no se han analizado dichos aspectos en intoxicaciones por dicha vitamina. En lo que concierne a modificaciones en los mencionados procesos celulares básicos en hipervitaminosis D de origen vegetal en animales, existen pocos antecedentes (2,3,20,21).

La industria farmacéutica invierte mucho esfuerzo, tiempo y dinero en el desarrollo de **análogos sintéticos** capaces de bloquear o estimular selectivamente los diversos efectos de la vitamina D; muchos de esos compuestos ya son parte de la farmacopea mundial (23). En el tratamiento de algunos tipos de cánceres, por ejemplo, se emplean análogos capaces de estimular la diferenciación y frenar la división celular sin aumentar la absorción intestinal de calcio y fósforo. Se multiplican sin cesar los análogos sintéticos y sus aplicaciones.

Algunos de ellos encontraran, sin duda, aplicación en Medicina Veterinaria y no es improbable que algún compuesto pueda llegar a emplearse en la calcinosis enzoótica para inhibir los efectos del calcitriol o para acelerar su catabolismo.

La concentración de vitamina D es muy variable en los distintos vegetales calcinogénicos en los que se la ha estimado; en el *Solanum glaucophyllum* equivale a 130.000 (UI Kg/MS (MS: materia seca), en el *Cestrum diurnum* a 3.000 UI Kg/MS, en el *Stenotraphrum secundatum* a 1.460 UI Kg/MS y en el *Trisetum flavescens* a 600 a 800 UI Kg/MS (1).

Las **hojas de *Solanum glaucophyllum*** contienen $1,25(OH)_2D_3$ combinado con uno o más carbohidratos; en realidad, contienen una mezcla de esteroles que incluyen además a la vitamina D_3 y también al $25(OH)D_3$. Presentan igualmente hidroxilasas similares a las que existen en los vertebrados que catalizan la transformación de la vitamina D_3 (33,40,44). La significación biológica de la vitamina D_3 y sus derivados en las plantas no es aún clara. Se ha sugerido que tendría importancia en el transporte de calcio y de fósforo en células vegetales (44). Algunos estudios han demostrado también su participación en la formación de raíces (42).

Una vez ingerido por los bovinos se produce la hidrólisis enzimática del complejo $1,25(OH)_2D_3$–glucósido a nivel ruminal. La acción de la flora ruminal es compleja y ha sido poco estudiada; además de los tres metabolitos mencionados anteriormente, se detecta también 1,24,25-trihidroxivitamina D_3 (40). Los compuestos hidroxilados en posición 24 se consideran productos del catabolismo del calcitriol (15,43).

Como el $1,25(OH)_2D_3$ tiene una actividad biológica muy superior que los otros metabolitos (aproximadamente mil mayor), se asume que es el principio responsable de la toxicidad del *Solanum glaucophyllum*.

El $1,25(OH)_2D_3$ liberado va a actuar directamente en las células intestinales aumentando la absorción de Ca y P (4,18,33). El referido esterol es también absorbido en el intestino, y la concentración plasmática de $1,25(OH)_2D_3$ aparece "dramáticamente" incrementada después de la ingestión de "duraznillo blanco" (10,22). Ese gran aporte de $1,25(OH)_2D_3$ exógeno, determina un incremento persistente de Ca y P en plasma y, de esa manera, la regulación, que normalmente realiza el sistema 1α-hidroxilasa renal, se torna ineficaz.

La hipercalcemia y la gran concentración plasmática de $1,25(OH)_2D_3$ suprimen la secreción de hormona paratiroidea (PTH). En animales intoxicados con "duraznillo blanco" las paratiroides muestran evidencias de atrofia, en estudios con microscopía óptica y electrónica (6,28). Las células C de la tiroides aumentan la secreción de calcitonina en un intento por disminuir la calcemia. Esa hormona polipeptídica incrementa la captación de Ca en el hueso y la formación de osteoide, inhibiendo igualmente la resorción ósea; esto se refleja en una reducida excreción urinaria de hidroxiprolina. En consecuencia, resulta aumentada la densidad del tejido óseo, cambio que recibe la denominación de osteopetrosis. La mayor demanda funcional se refleja en proliferación de las células C (6,28).

Los vacunos "entecados" presentan anemia debido a la depresión de la médula ósea que origina la ingestión de "duraznillo blanco", con un significativo descenso en el porcentaje de células en mitosis. La médula ósea se torna incapaz de reponer los eritrocitos al ritmo normal (30,33).

Los eritrocitos de ratas tratadas con $1,25(OH)_2D_3$ durante 10 días incrementan su concentración intracelular de P a expensas de ATP y 2,3-difosfoglicerato (DPG). El DPG regula la afinidad del oxígeno por la hemoglobina en los glóbulos rojos. La disminución de

DPG induce hipoxia tisular, lo cual se refleja en un aumento de la relación plasmática de lactato/piruvato y una concentración triple de lo normal de eritropoyetina (30).

El *Solanum glaucophyllum* afecta el movimiento de iones hacia el interior y exterior de las mitocondrias y activa una ATPasa mitocondrial (35), lo que indudablemente contribuye a la hipoxia originada por la anemia y por la menor concentración de DPG.

Las alteraciones bioquímicas, anteriormente citadas, son seguidas por cambios morfológicos, principalmente calcificaciones intramitocondriales y acúmulo de proteoglicanos en la sustancia fundamental intercelular, fibras elásticas y membranas basales de aquellos tejidos con tendencia a calcificarse (corazón, arterias de gran calibre, pulmón, tendones, riñones, etc.). El Ca^{2+} soluble se concentra progresivamente en los proteoglicanos y luego empiezan a presentarse pequeñas concreciones de sales de calcio (36). Esos pequeños cristales pueden visualizarse con el microscopio óptico a lo largo de las fibras elásticas luego de suministrar *Solanum glaucophyllum* a animales de laboratorio durante una semana (18,36).

Las calcificaciones consisten en apatita pobremente cristalizada, con mayor concentración de magnesio que el mineral almacenado en el tejido óseo (34). La presencia de altas concentraciones de magnesio en los tejidos blandos de los animales dosificados con *Solanum glaucophyllum*, ya comunicada en 1970, podría ser de importancia en la patogenia de la calcinosis enzoótica según opinión de Morris (28).

Resultados recientes indican un proceso de diferenciación celular con secreción de una matriz extracelular que provee un ambiente bioquímico facilitador de la deposición de sales de calcio de una forma similar a la que ocurre en el hueso. Se postula que la misma obedece a efectos específicos del $1,25(OH)_2D_3$ sobre la diferenciación celular en las células blanco de los tejidos blandos que se van a calcificar. La expresión "in situ" de osteop ontina parecería ser de particular importancia en la génesis de las calcificaciones ya que esa proteína se une muy fuertemente a hidroxiapatita y, por lo tanto, tiene un rol importante en el proceso de calcificación (25). Los estudios ultraestructurales indican igualmente la diferenciación de células contráctiles en células de tipo secretorio (2,3,21) que si evolucionan durante un tipo prolongado se diferencian en células condroides y osteoides; este cambio de metaplasia conjuntiva ha sido descripto repetidamente (12,16,28). La presencia de células gigantes multinucleadas podría obedecer igualmente a la acción directa del caltritriol. El $1,25(OH)_2D_3$ estimula la diferenciación de monocitos y la formación de osteoclastos (43). El proceso de diferenciación celular es también estimulado a nivel cutáneo (20). Estos efectos, se supone, serían inducidos por transcripción génica inducida por el $1,25(OH)_2D_3$.

La disminución de colágeno tipo I en la capa media aórtica (32) se ha interpretado como un efecto específico del calcitriol ya que reduce la transcripción del gen respectivo (15).

En la Figura 2 se presenta un esquema simplificado de la patogenia de la calcinosis enzoótica.

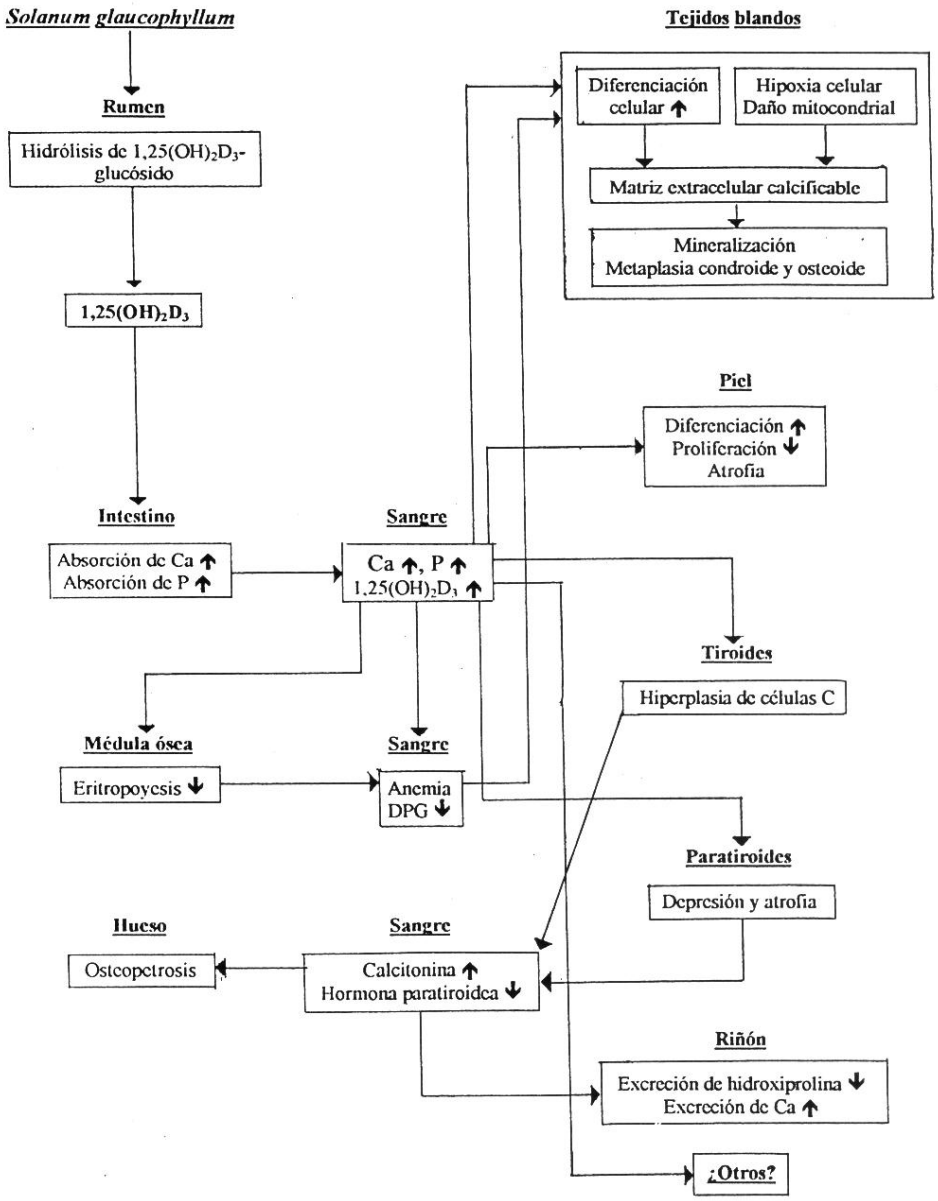

Fig. 4. Representación esquemática de la patogenia de la intoxicación por *Solanum glaucophyllum*. $1,25(OH)_2D_3$: 1,25-dihidroxicolecalciferol. DPG: 2,3-difosfoglicerato. ↑: incremento, ↓: disminución.

Diagnóstico

Los signos anteriormente descriptos, permiten reconocer fácilmente el problema en animales clínicamente enfermos y los hallazgos de necropsia son igualmente característicos. Además, la enfermedad hace su aparición en verano y otoño, especialmente en épocas de sequía y siempre en potreros "entecadores". En casos subclínicos y para un correcto diagnóstico diferencial, podría resultar de utilidad la determinación de los valores séricos de calcio y fósforo, especialmente combinando los valores de ambos, considerando 60 el valor normal del producto de calcemia por fosfatemia (Ca x P). No obstante es un método que adolece de imprecisiones.

Se ha intentado también dosar los niveles séricos de $1,25(OH)_2D_3$ como elemento diagnóstico, pero el nivel aumenta y disminuye rápidamente después de la administración de *Solanum glaucophyllum* (10). La cuantificación de diferentes productos originados por la acción de los VDR podría tener valor en el diagnóstico certero y temprano de la enfermedad. En ese sentido, se podría intentar la determinación de osteocalcina, osteonectina, osteopontina, involucrina y de otras proteínas inducidas por el efecto de la vitamina D en la diferenciación celular. La lista no se agota con los anteriores, ya que los productos de los VDREs son numerosos (15,43).

Diagnóstico diferencial

Debe diferenciarse de otras afecciones consuntivas de curso crónico, como la paratuberculosis y de la gastroenteritis parasitaria (el así llamado "enteque parasitario"). Convendría resaltar al respecto que la intoxicación con *Solanum glaucophyllum* no produce diarrea. No obstante, animales con "enteque seco" bien pueden padecer al mismo tiempo enfermedades como las ya mencionadas, que sí la producen.

Dentro de las enfermedades carenciales, deberían considerarse en primer lugar las carencias de fósforo y de cobalto. En ambas hay anorexia, emaciación, hirsutismo y dificultades en la locomoción, por nombrar solamente algunos signos similares.

El hallazgo de calcificaciones cardiocirculatorias y pulmonares tampoco garantiza el diagnóstico, ya que las mismas son irreversibles. En consecuencia, animales afectados por enfermedades como las anteriormente mencionadas pueden presentar lesiones que obedecen a una intoxicación pasada con "duraznillo blanco".

Hay que ser muy cautos en aquellos casos diagnosticados como "enteque seco" en áreas y condiciones que no son las habituales (esto es, verano – otoño, campos bajos con duraznillo, sequía). Si la sintomatología, lesiones y resultados de laboratorio son coincidentes con los del "enteque seco" debería considerarse la posibilidad de sobredosificaciones con vitamina D. No puede descartarse finalmente, la existencia de otros vegetales con efectos calcinogénicos aún no demostrados.

Posibilidades de control

La búsqueda de un tratamiento específico para el "enteque seco" reconoce muchos antecedentes en el país y en el exterior. Los ficocoloides quelatados, preconizados (y comercializados) por largos años en nuestro país, no evitan los procesos de calcificación de los tejidos blandos y son ineficaces para normalizar los valores séricos de calcio y fósforo. Los animales que continúan ingiriendo "duraznillo blanco" en condiciones controladas mueren en avanzado estado de caquexia; no tienen, en consecuencia, efecto profiláctico o terapéutico en la intoxicación por *Solanum glaucophyllum*. Otros tratamientos ensayados también han resultado inefectivos (18).

Los potreros "entecadores" pierden esa condición al implantárseles pasturas perennes, tal vez porque el *Solanum glaucophyllum* es muy sensible a la competencia después de la ecesis (del griego *oikesis*, acción de habitar; en biología: establecimiento de una especie colonizadora en un área determinada) o simplemente por cambiar la composición florística que haría más difícil la ingestión de las hojas caídas. Con la degradación de la pastura, por mal manejo u otras circunstancias, el potrero recupera su condición de "entecador" (18). En este sentido, colegas de "Rio Grande do Sul" han observado que el *Solanum glaucophyllum* es desalojado de los terrenos bajos por el cultivo de arroz (Prof. Severo Sales de Barros, comunicación personal).

Siempre tiene vigencia, como paliativo, llevar los animales a potreros "no entecadores" y con buenas pasturas; los animales recuperan peso y, si bien las lesiones no se curan, la progresión de las calcificaciones queda detenida (8).

A nivel experimental se han ensayado distintos métodos de erradicación del *Solanum glaucophyllum* mediante la aplicación de herbicidas y laboreo del suelo (26). El empleo masivo de herbicidas puede destruir al duraznillo pero también lo destruirán a la pastura acompañante. La gran capacidad de rebrote del extenso y profundo sistema radicular del *Solanum glaucophyllum* le asegura la reaparición en la siguiente temporada.

El manejo intensivo de los potreros entecadores basado en un enfoque ecopatológico está siendo empleado exitosamente por algunos productores. El empleo de fumigadores "de soga" que mojan solamente por encima de los 50 centímetros de suelo permiten la destrucción selectiva de las hojas de la planta. Este método, unido a la intensificación de los métodos de cría empleando pastoreo rotativo en pequeñas parcelas delimitadas por alambrado electrificado, está permitiendo disminuir drásticamente los daños ocasionados por la enfermedad.

Importancia de la enfermedad para la economía nacional

Resulta muy difícil evaluar el perjuicio económico ocasionado por esta afección el la Argentina. Algunos autores estiman en aproximadamente 1.500.000 los bovinos afectados anualmente en la Cuenca del Río Salado, sobre una población de 7.000.000 de cabezas; otros autores calculan en 3.000.000 los bovinos afectados cada año en nuestro país, de los cuales 300.000 son enviados al matadero por esa causa (24). La incidencia en la Provincia de Buenos Aires es del 10% según Carrillo y Worker (7) y en Santa Fe se ha estimado en un 8,2%. Tarrés y col. correlacionaron el grado de calcificación aórtica en vacas en

matadero, con la tipificación según la calidad de las reses y encontraron una relación directa entre la depreciación de la res y el grado de calcinosis (41).

En un estudio realizado por Crenovich y col. en 1994 (9) se llegó a estimar que la pérdidas directas e indirectas que se producen en la Cuenca del Río Salado superan los 60 millones anuales. Otros autores hablan de 300 millones anuales en todo el país (33).

Los animales clínicamente enfermos constituyen sólo una parte de los afectados, siendo mucho más numerosos los vacunos clínicamente normales y que, sin embargo, muestran lesiones de calcinosis a la inspección post – mortem. Un estudio realizado en 38.538 aortas, demostró lesiones macroscópicas en el 39,5% de los terneros de 6 a 10 meses de edad, llegando en vacas de 3 a 5 años al 66,3% (27). Obviamente, el porcentaje sería aún mayor si se consideraran las lesiones de calcificación microscópicas y que no llegan a detectarse a ojo desnudo. Pero aún antes de encontrarse lesiones detectables al microscopio óptico, ya hay anorexia y pérdida de peso en animales dosificados con *Solanum glaucophyllum* (18,33). Las alteraciones de la fosforilación oxidativa a nivel mitocondrial que citáramos anteriormente, ya comienzan a las pocas horas de la primera administración de "duraznillo blanco". Como ya lo puntualizara Collier "se encuentran animales en buen estado que a la necropsia se reconocen como enfermos" (8); y "aunque no se detecten casos clínicos, igualmente se están produciendo pérdidas en potreros donde existe la planta", según Riet Correa y col. (37,38)(Fig. 5).

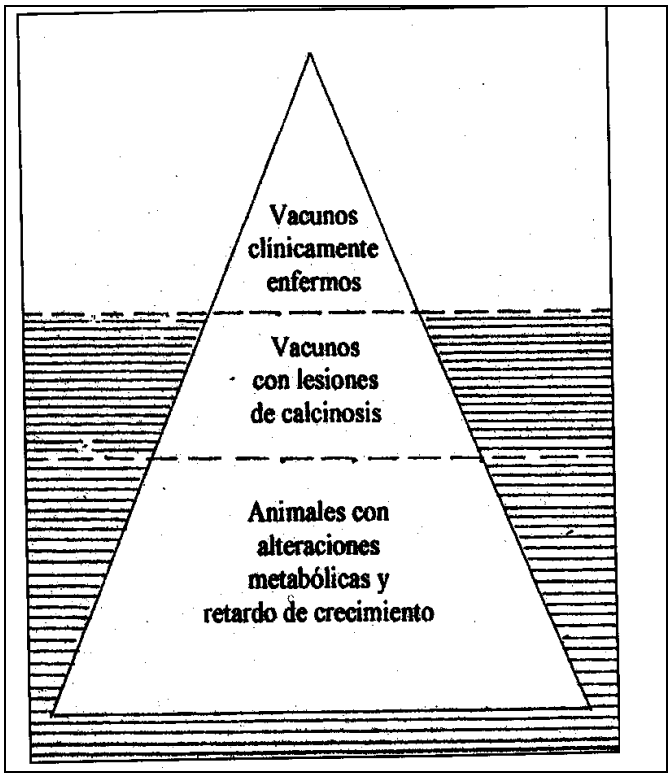

Fig. 5. Los animales con signología clínica constituyen una parte del problema en potreros "entecadores". Los casos subclínicos, mucho más numerosos, implican pérdidas importantes.

Los animales afectados con frecuencia son enviados al matadero y, como queda dicho, su valor se encuentra reducido debido a disminución de peso y pobre calidad de carnes. Las pérdidas se incrementan también porque una alta proporción de terneras debe ser retenida para reponer el plantel. Finalmente, muchos campos no pueden ser usados en el verano debido a la alta incidencia de la enfermedad (29).

La magnitud del problema en nuestro país, justifica la continuación de los estudios. Nuevos aportes en la fisiopatología de la calcinosis enzoótica y en la biología y control del *Solanum glaucophyllum*, permitirán quizás, el control de la enfermedad en un futuro mediato.

Conclusiones y perspectivas

- La calcinosis enzoótica podría definirse como una hipervitaminosis D de origen vegetal.
- Los efectos biológicos de la vitamina D son múltiples, de gran complejidad y aún no totalmente conocidos.
- La patogenia de la calcinosis enzoótica es conocida sólo parcialmente.
- El control racional de la enfermedad es imposible sin una comprensión cabal de los mecanismos involucrados.
- Los métodos de diagnóstico disponibles hasta el momento no son totalmente satisfactorios.
- La determinación de diferentes productos originados por acción de la vitamina D podría tener valor en el diagnóstico certero y temprano de la enfermedad.
- El *Stenotaphurm secundatum*, una gramínea abundante en la Cuenca del Río Salado, ha sido reconocida recientemente en Jamaica como un vegetal con altas concentraciones de vitamina D.
- La presencia de otra planta potencialmente calcinogénica en la Cuenca del Río Salado obliga a reconsiderar la epidemiología de la enfermedad.
- No debería descartarse la posible presencia de otros vegetales calcinogénicos en la Provincia de Buenos Aires y en otras zonas del país.
- Esta enfermedad continúa siendo un grave problema económico para la ganadería de la Argentina.
- No se dispone, hasta la fecha, de medicación preventiva o curativa efectiva.
- El desarrollo frenético de análogos sintéticos de la vitamina D permite vislumbrar la aparición de antagonistas que podrían llegar a usarse en la prevención de la calcinosis enzoótica.
- La aparente formación de compuestos hidroxilados en el carbono 24 del calcitriol, a nivel del rumen, indica la existencia de procesos complejos derivados de la actividad bacteriana.
- Modificando la actividad bacteriana de rumen podría buscarse una alternativa para acelerar el catabolismo del calcitriol y prevenir la intoxicación.
- Las medidas de control instauradas hasta el momento constituyen un paliativo poco efectivo.
- Un manejo racional de los potreros, basado en un enfoque ecopatológico, permite disminuir drásticamente las pérdidas.
- La profundización de estudios sobre la biología y control del *Solanum glaucophyllum* podría brindar herramientas importantes para el de control de la calcinosis enzoótica.
- La magnitud del problema justifica la continuación de los estudios.

Bibliografía.

1. Arnold RM and Fincham IH (1997). Manchester wasting disease: a calcinosis caused by a pasture grass (*Stenotaphrum secundatum*) in Jamaica. Tropical Animal Health and Production 29, 174-176.
2. Barros SS and Gimeno EJ (2000). Cell differentiation and bone protein synthesis in the lung of sheep affected by spontaneous calcinosis. Journal of Comparative Pathology 123, 000 – 000 (In press).
3. Barros SS, Tabone E, Dos Santos M, Andujar M and Grimaud JA (1981). Histopathological and ultrastructural alterations in the aorta in experimental *Solanum malacoxylon* poisoning. Virchow Archives (Cell Pathology) 35, 167-175.
4. Boland AR, Skliar MI, Gallego S, Esparza M and Bolasnd RL (1978). Potentiation of the effects of *Solanum malacoxylon* extracts on rat intestinal phosphate and calcium absorption by incubation with ruminal fluid. Calcified Tissue Research 26, 215-219.
5. Carlberg C. (2000). Conformations of VDR-RXR heterodimers as the molecular switches of $1,25(OH)_2D_3$ signalling. Eleventh Workshop on Vitamin D, Nashville, Tennessee, USA. May 27 – June 1, 2000. Abstracts, page 4.
6. Carrillo BJ (1971). The pathology of Enteque Seco and Experimental *Solanum malacoxylon* Toxicity. PhD Thesis, Davis, University of California.
7. Carrillo BJ y Worker NA (1967). Enteque Seco: arteriosclerosis y calcificación metastática de origen tóxico en animales a pastoreo. Revista de Investigaciones Agropecuarias INTA, S4, PA 4, 9-30.
8. Collier WA (1927). Zur Kenntnis einer als Enteque bezeichneten Krankheit der Rind in der Provinz Buenos Aires. Zeitschrift für Infektionskrankheiten, Parasitär Krankheiten und Hygiene der Haustiere 31, 81-92.
9. Crenovich H, Ruffini O y Pérez R (1994). Enteque seco: Pérdidas económicas en la Cuenca del Salado. EEA – INTA, Balcarce.
10. Dallorso ME, Bozzo J, Piccardi H, Benassatti S y Boland RL (1994). Niveles de 1,25 dihidroxivitamina D y 1,24,25 trihidroxivitamina D en plasma de bovinos intoxicados experimentalmente con *Solanum glaucophyllum*. Revista de Medicina Veterinaria 75, 187-192.
11. Dirksen G, Plank P, Simon U, Hänichen T, Daniel P und Spiess A (1974). Über eine enzootische Kalzinose beim Rind. 7. Nachweis der kalzinogenen Wirtkung von Goldhafer (*Trisetum flavescens* (L) PB). Deutsche Tierärztliche Wochenschrift 81, 1-28.
12. Döbereiner J, Tokarnia CH, DaCosta JB, Campos LJ and Dayrell M (1971). 'Espichamento': intoxicação de bovinos por *Solanum malacoxylon* no pantanal de Mato Grosso. Pesquisa Agropecuaria Brasileira. Série Veterinaria 6, 91-117.
13. Done SH, Döbereiner J and Tokarnia CH (1976). Systemic connective tissue calcification in cattle poisoned by *Solanum malacoxylon*: a histological study. British Veterinary Journal 132, 28-38.
14. Durand R, Figueredo JM and Mendoza E. (1999). Intoxication in cattle from *Cestrum diurnum*. Veterinary and Human Toxicology 41, 26-27.

15. Dusso AS and Brown AJ (1998). Mechanisms of vitamin D action and its regulation. American Journal of Kidney Disease 32, S13-S24.
16. Eckell OA, Gallo GG, Martín AA y Portela RA (1960). Observaciones sobre el 'Enteque Seco' de los bovinos. Revista de la Facultad de Ciencias Veterinarias (La Plata) 6, 5-91.
17. Freedman LP, Rachez Ch, Yang W, Burakov D, Chang B and Gamble M. (2000). A coactivator complex for vitamin D receptors and beyond. Eleventh Workshop on Vitamin D, Nashville, Tennessee, USA. May 27 – June 1, 2000. Abstracts, page 3.
18. Gimeno EJ (1977). Estudio histopatológico del enteque seco experimental en ratas y revisión bibliográfica de las calcinosis. Tesis, Facultad de Ciencias Veterinarias, Universidad Nacional de La Plata. Resumen en: Analecta Veterinaria 10, 55-93, 1978.
19. Gimeno EJ (1980). Estudio histopatológico de las alteraciones óseas en ratas carenciadas en vitamina D y ratas intoxicadas con *Solanum malacoxylon*. Trabajo de Adscripción a la Carrera Docente Universitaria, Facultad de Ciencias Veterinarias, Universidad Nacional de La Plata. Publicado en: Analecta Veterinaria 12, 61-108.
20. Gimeno EJ, Costa EF, Gomar MS, Massone AR and Portiansky EL. (2000). Effects of plant induced hypervitaminosis D on cutaneous structure, cell differentiation and cell proliferation in cattle. Journal of Veterinary Medicine A 47, 201-211.
21. Gomar MS, Portiansky EL, Dallorso ME, Barros SS, Costa EF and Gimeno EJ. (2000). Cell differentiation and bone protein synthesis in the aorta and lung induced by calcinogenic plants. Eleventh Workshop on Vitamin D, Nashville, Tennessee, USA. May 27 – June 1, 2000. Abstracts, page 22.
22. Haussler MR, Wasserman R, McCain TA, Peterlik M, Bursac KM and Hughes MR (1976). 1,25-dihydroxyvitamin D_3-glycoside: identification of a calcinogenic principle of *Solanum malacoxylon*. Life Science 18, 1049-1056.
23. Jones G and Calverley MJ (1993) A dialogue on analogues: Newer vitamin-D drugs in bone disease, psoriasis, and cancer. Trends in Endocrinology and Metabolism 4, 297-303.
24. Köhler H und Libiseller R (1970). Über das Auftreten der sogenannten Weidekrankheit bei Kühen in Österreich in Zusammenhang mit Düngung und Futterung. Zentralblatt für Veterinär-Medizine A 17, 289-337.
25. Ikeda T, Shirasawa T, Esaki Y, Yoshiki S and Hirokawa K. (1993). Osteopontin mRNA is expressed by smooth muscle-derived foam cells in human atherosclerotic lesions of the aorta. Journal of Clinical Investigation 92, 2814-2820
26. López T, Fernández AS y Blanco A (1987). Progresos en el control químico del duraznillo blanco (*Solanum glaucophyllum* Desf.). Gaceta Agronómica 7, 466-473..
27. Masselin JN y Chiaravalle AM (1965). Frecuencia de la esclerosis aórtica en el bovino. Revista de Investigaciones Agropecuarias INTA, S 4, PA, 2, 11-14.
28. Morris KLM (1978). Plant induced calcinosis. Veterinary and Human Toxicology 24, 34-48.
29. Okada EA, Carrillo BJ and Tilley M (1977). *Solanum malacoxylon* Sendtner: A toxic plant in Argentina. Economic Botany 31, 225-236.
30. Orsatti MB, Dusso A and Puche RC (1982). Effect of *Solanum glaucophyllum* feeding on erithropoiesis and iron metabolism in the rat. Medicine (Buenos Aires) 42, 43-49.
31. Pérez R (1998). Réflexions sus l` analyse des comportements techniques en périodes à risque. Practiques d` éleveurs du Basssin Versant du Salado (Argentine) face à la maladie Enteque Seco. Master Tesis. Montpellier, France.

32. Portiansky EL, Alonso CR, Costa EF and Gimeno EJ (2000). Changes in the distribution of the fibers of collagenous and elastic systems on the aorta of cattle poisoned by *Solanum glaucophyllum*. XVIII Congress of the European Society of Veterinary Pathology. Amsterdam, Holanda, September 19-22.
33. Puche R.C. and Bingley J.B. (1995). Calcinosis of Cattle in Argentina. First english edition, Universidad Nacional de Rosario Editora, ISBN No. 950-673-112-8.
34. Puche RC, Faienza HQ, Valenti JL, Juster G, Osmetti G, Hayase J and Dristas JA (1980). On the nature of arterial and lung calcifications induced by *Solanum glaucophyllum.* Calcified Tissue Research 40, 378-381.
35. Puche RC and Locatto ME (1974). Effects of *Solanum malacoxylon* on embrionic bone in vitro and on isolated mitocondria. Calcified Tissue Research 16, 216-219.
36. Regal DS (1983). Experimentelle Untersuchungen zur extraossäuren Verkalkung bei der Hypervitaminose D_3. Zentralblatt für Veterinär-Medizine A, 30, 93-113.
37. Riet Correa F, Méndez MC, Schild AL, Santos EC and Scarci RM (1981). Experimentos em coelhos sugerem *Nierembergia veitchii* como causa de calcinose enzootica em ovinos no Rio Grande do Sul. Pesquisa Agropecuaria Brasileira 16, 727-732.
38. Riet-Correa F, Schild AL, Méndez MC, Wasserman R and Krook L (1987). Enzootic calcinosis in sheep caused by the ingestion of *Nierembergia veitchii* (Solanaceae). Pesquisa Agropecuaria Brasileira. 7, 85-95.
39. Ronco M (1985). Dispersión del duraznillo blanco (*Solanum glaucophyllum*, Deft.) y su adaptación a suelos inundables. Tesis, Facultad de Ciencias Naturales y Museo, Universidad Nacional de La Plata.
40. Skliar MI, Boland RL, Mouriño A and Tojo C (1992). Isolation and identification of vitamin D_3, 25-hydroxyvitamin D_3, 1,25-dihydroxyvitamin D_3 and 1,24,25-trihydroxyvitamin D_3 in *Solanum malacoxylon* incubated with ruminal fluid. Journal of Steroid Biochemistry and Molecular Biology 43, 677-682.
41. Tarrés MC, Liborio MM, Juster G, Osmetti G y Puche RC (1977). Evaluación de la incidencia del enteque seco en la Provincia de Santa Fe y del perjuicio involucrado. Revista de Medicina Veterinaria 58, 387-397.
42. Vega MA, Santamaria E, Morales A and Boland RL. (1985). Vitamin D_3, affects growth and Ca^{2+} uptake by *Phaseolus vulgaris* roots cultivated in vitro. Physiologia Plantarum 65, 423-427.
43. Walters, M.R. (1992). Newly identified actions of vitamin D endocrine system. *Endocrine Reviews* 13, 719-764.
44. Weissenberg M. (1989). Calcinogenic glycosides. In: Toxicants of Plant Origin. Volume II: Glycosides. Editor: P.R.Cheeke. Chapter 7, pp. 201-237. CRC Press, Inc. Boca Raton, Florida, USA.

- - - - - - - - - - - - - - - - -